

УТВЕРЖДАЮ

Президент АТОР,
главный внештатный специалист
травматолог-ортопед Минздрава России
С.П. Миронов



« ____ » _____ 2021 г.

Клинические рекомендации

Переломы костей голени

Кодирование по Международной статистической классификации болезней и проблем, связанных со здоровьем: S82.1, S82.2, S82.3

Возрастная группа: Взрослые

Год утверждения: 2021

Разработчик клинической рекомендации:

- Ассоциация травматологов-ортопедов России (АТОР)

Оглавление

Оглавление	2
Список сокращений.....	4
Термины и определения	5
1. Краткая информация по заболеванию или состоянию (группе заболеваний или состояний)	7
1.1 Определение заболевания или состояния (группы заболеваний или состояний)	7
1.2 Этиология и патогенез заболевания или состояния (группы заболеваний или состояний)	7
1.3 Эпидемиология заболевания или состояния (группы заболеваний или состояний)	9
1.4 Особенности кодирования заболевания или состояния (группы заболеваний или состояний) по Международной статистической классификации болезней и проблем, связанных со здоровьем	11
1.5 Классификация заболевания или состояния (группы заболеваний или состояний)	11
1.6 Клиническая картина заболевания или состояния (группы заболеваний или состояний)	14
2. Диагностика заболевания или состояния (группы заболеваний или состояний), медицинские показания и противопоказания к применению методов диагностики.....	15
2.1 Жалобы и анамнез	16
2.2 Физикальное обследование.....	17
2.3 Лабораторные диагностические исследования	20
2.4 Инструментальные диагностические исследования	21
2.5 Иные диагностические исследования.....	24
3. Лечение, включая медикаментозную и немедикаментозную терапии, диетотерапию, обезболивание, медицинские показания и противопоказания к применению методов лечения	24
3.1 Консервативное лечение.....	25
3.2 Хирургическое лечение	32
3.3 Обезболивание.....	43
3.4 Диетотерапия.....	43
3.5 Иное лечение.....	44

4. Медицинская реабилитация и санаторно-курортное лечение, медицинские показания и противопоказания к применению методов медицинской реабилитации, в том числе основанных на использовании природных лечебных факторов.....	44
5. Профилактика и диспансерное наблюдение, медицинские показания и противопоказания к применению методов профилактики.....	52
6. Организация оказания медицинской помощи	55
7. Дополнительная информация (в том числе факторы, влияющие на исход заболевания или состояния)	56
Критерии оценки качества медицинской помощи	56
Список литературы.....	58
Приложение А1. Состав рабочей группы по разработке и пересмотру клинических рекомендаций.....	62
Приложение А2. Методология разработки клинических рекомендаций	63
Приложение А3. Справочные материалы, включая соответствие показаний к применению и противопоказаний, способов применения и доз лекарственных препаратов, инструкции по применению лекарственного препарата.....	65
Приложение Б. Алгоритмы действий врача	67
Приложение В. Информация для пациента	68
Приложение Г1-Г3. Шкалы оценки, вопросники и другие оценочные инструменты состояния пациента, приведенные в клинических рекомендациях	70

Список сокращений

- АВФ — аппарат внешней фиксации
- АЛТ — аланинаминотрансфераза
- АСТ - аспаратаминотрансфераза
- АО — Ассоциация Остеосинтеза (Association of the Osteosynthesis)
- КП — костная пластика
- КТ — компьютерная томография
- ЛФК — лечебная физическая культура
- МББК — мышелки большеберцовой кости
- МЗ РФ — Министерство здравоохранения Российской Федерации
- МНО - международное нормализованное отношение
- МРТ — магнитно-резонансная томография
- НПВП — нестероидные противовоспалительные препараты
- ОАК — общий анализ крови
- ОАМ — общий анализ мочи
- ПЭББК — проксимальный эпифиз большеберцовой кости
- УЗИ — ультразвуковое исследование
- ЭКГ - электрокардиограмма
- LCP – locking compression plate – пластина с угловой стабильностью
- ORIF – open reduction internal fixation – открытая репозиция с внутренней фиксацией

Термины и определения

Внутренний фиксатор — ортопедический имплантат, вживляемый под кожу пациента, и соединяющий костные отломки при лечении переломов, деформаций или ложных суставов

Костный отломок – часть кости, отделённая вследствие повреждения при травме, хирургическом вмешательстве или деструктивном процессе
Импрессия – процесс формирования перелома суставной поверхности вследствие избыточного давления сочленяющейся кости, превышающего прочность губчатой костной ткани, а также результат импрессионного перелома

АВФ – аппарат внешней фиксации: ортопедическое устройство, содержащее имплантат (выстоящий из кожи чрескостный или экстракостальный элемент, достигающий кости или внедряемый в неё), и внешнюю (неимплантируемую) опору, соединяющую через чрескостные элементы костные отломки при лечении переломов, ложных суставов или постепенном удлинении (устранении деформации) сегмента

Нагрузка – механическая сила, прикладываемая к конечности, кости и фиксирующей системе в процессе лечения, как правило, повторяющаяся с постоянной периодичностью (циклически)

Фиксация – состояние, при которой достигается относительное или полное обездвиживание отломков

Стабильность фиксации – устойчивость системы к внешним нагрузкам, позволяющая сохранять постоянство взаимной ориентации отломков и оптимальное расстояние между ними.

Мыщелок большеберцовой кости - половина проксимального эпифиза большеберцовой кости, несущая суставную поверхность

Плато большеберцовой кости - две суставных поверхности медиального и латерального мыщелков большеберцовой кости

Импрессия - процесс формирования перелома суставной поверхности вследствие избыточного давления сочленяющейся кости, превышающего прочность губчатой костной ткани, а также результат импрессионного перелома

Импрессионный отломок - отломок, содержащий часть суставной поверхности, который опустился ниже уровня неповреждённого суставного хряща

Импрессионная зона - часть суставной поверхности, ограниченная линией перелома, которая опустилась по отношению к уровню неповреждённой суставной поверхности

Фрагментация импрессионной зоны - множественность импрессионных отломков внутри импрессионной зоны

Миграция фиксирующих элементов - потеря оптимального положения фиксирующих элементов вследствие резорбции костной ткани вокруг них, возникающее при превышении величины допустимых циклических нагрузок, их количества или при нарушениях технологии установки элемента в кость (в рамках рассматриваемой темы)

Консолидация перелома - взаимное соединение отломков живой костной тканью вследствие успешного завершения процесса репаративной регенерации

Нарушение консолидации - изменения в репаративной регенерации костной ткани, приводящие к снижению её скорости, прекращению или формированию костной мозоли, недостаточной для осуществления механической функции

Посттравматическая деформация - консолидация перелома с нарушением пространственных, в том числе осевых и ротационных взаимоотношений между отломками

Моделирующая резекция - иссечение части кости для обеспечения максимального контакта отломков в зоне перелома (несращения) или устранение импинджмента сустава

Аутотрансплантат - фрагмент собственной кости пациента, забираемый в донорском месте для пересадки и восполнения дефицита костной ткани (костного дефекта)

Аллотрансплантат - фрагмент костной ткани другого человека (донора), как правило - трупный, прошедший процедуру консервации

Контрактура - ограничение амплитуды движений в суставе

Импинджмент - патологический контакт в суставе с деформированной сочленяющейся костью или элементами металлоконструкции, сопровождающийся болью, дискомфортом и рентгенологической картиной структурных изменений сочленяющихся костей в месте патологического контакта.

Надколенник – большая сесамовидная кость, заключенная в сухожилие четырехглавой мышцы бедра

Бедренно-надколенниковый сустав – сочленение, образованное задней суставной поверхностью надколенника и надколенниковой поверхностью бедренной кости

1. Краткая информация по заболеванию или состоянию (группе заболеваний или состояний)

1.1 Определение заболевания или состояния (группы заболеваний или состояний)

Перелом надколенника – это нарушение его целостности, вследствие травматического воздействия. Он характеризуется склонностью к формированию быстро прогрессирующего пателлофemorального артроза, нарушением разгибательного аппарата, контрактуры коленного сустава, стойкого болевого синдрома и требует оперативного лечения [1]–[3]. Целью оперативного лечения является восстановление целостности надколенника, формы суставных поверхностей, нормализация осевых соотношений и восстановление стабильности и подвижности коленного сустава [1], [4]–[6]. Принципами оперативного лечения являются ранняя операция, анатомическая репозиция, стабильность фиксации, ранняя функция, опорная нагрузка, допустимая после консолидации перелома [6], [7].

Переломы диафиза большеберцовой кости — это переломы при которых повреждается диафизарная (трубчатая) часть большеберцовой кости, обычно не связанные с суставными или метафизарными частями. В большинстве случаев вместе с большеберцовой костью ломается и малоберцовая.

Перелом мыщелков большеберцовой кости - внутрисуставное повреждение костной ткани проксимального эпифиза, обычно распространяющиеся на метафиз большеберцовой кости, которое проявляется в нарушении целостности суставной поверхности и как правило, приводящее к её инконгруэнтности вследствие смещения по проходящей по ней линии перелома или импрессии части суставной поверхности [2], [8], [9]. Они характеризуются склонностью к формированию быстро прогрессирующего артроза коленного сустава, контрактур и стойкого болевого синдрома и требуют оперативного лечения [1], [2], [10]. Целью оперативного лечения является восстановление формы суставных поверхностей, нормализация осевых соотношений и восстановление стабильности и подвижности коленного сустава [1], [8], [11], [12]. Принципами оперативного лечения являются ранняя операция, анатомическая репозиция, восполнение импрессионных дефектов костной ткани, абсолютная стабильность фиксации, ранняя функция, поздняя опорная нагрузка, допустимая после консолидации перелома [12]–[14].

1.2 Этиология и патогенез заболевания или состояния (группы заболеваний или состояний)

Переломы надколенника возникают преимущественно в результате прямого механизма травмы: падения на согнутый коленный сустав, удара в область надколенника. Примером непрямого воздействия служит перелом (разрыв) надколенника от резкого перенапряжения четырехглавой мышцы бедра. Пострадавшие предъявляют жалобы на боль и ограничение функций коленного сустава. Как правило, переломы возникают у людей в возрасте от 20 до 50 лет, причем у мужчин переломы бывают в два раза чаще, чем у женщин.

Переломы диафиза большеберцовой кости возникают вследствие прямого действия травмирующего агента на всех уровнях голени: верхней, средней и нижней трети. Чаще возникают переломы обеих костей голени, реже – изолированные переломы большой или малой берцовых костей. Для прямого механизма травмы характерны поперечные, осколочные переломы с плоскостью перелома на одном уровне обеих костей, для косвенного – косые, винтообразные переломы, плоскость перелома которых проходит на разные уровни, причем плоскость перелома малоберцовой кости всегда расположена выше плоскости перелома большеберцовой кости. Вследствие действия одновременно двух травмирующих сил на протяжении диафиза возникают двойные переломы одной или обеих костей голени. Продольные переломы диафиза большеберцовой кости встречаются очень редко. Они возникают, когда травмирующая сила действует по оси голени, и линия перелома всегда проникает в коленный сустав. Чаще переломы диафиза костей голени возникают на границе средней и нижней трети, реже – в средней и еще реже – в верхней трети.

Переломы мыщелков большеберцовой кости.

Согласно современным представлениям, при внутрисуставных переломах проксимального эпифиза большеберцовой кости повреждаются суставной хрящ, губчатая кость с формированием под импрессионной зоной полости костного дефекта и кортикальный слой кости с возможным распространением линий перелома на метафиз и до диафиза включительно [1], [2], [8], [10], [11]. Силами, приводящими к переломам мыщелков, являются избыточная вальгизация, варизация, осевая перегрузка, или их сочетание [8], [11], [12], [15], [16]. Сила направлена преимущественно дистально, по оси голени, но может продолжаться в медиальном или латеральном направлениях, отщепляя один или оба мыщелка [1], [2], [9], [14]. Обычно вначале повреждается латеральный мыщелок и степень его разрушения, как правило, больше, в то время как медиальный мыщелок повреждается реже. Повреждение может сопровождаться повреждением менисков и связок, а при высоких энергиях - тяжелой травмой мягких тканей и ранами в этой области. Данное повреждение нарушает структуру и функцию весьма сложного и

нагружаемого сустава и выступает пусковым механизмом для последующего развития дегенеративно-дистрофического процесса, ответственного за низкие анатомо-функциональные результаты лечения. При оперативном лечении, если удаётся восстановить структуру проксимального отдела большеберцовой кости и, стабильно фиксировав отломки, начать ранние движения без осевой нагрузки, то обычно удаётся достичь не только оптимальной консолидации, но и функционального восстановления коленного сустава. Однако тяжёлая травма запускает начало дегенеративного процесса, который спустя годы и десятилетия приводит к его терминальной стадии, требующей замены сустава. Чем полнее произведено восстановление проксимального эпифиза большеберцовой кости (мышцелков), тем медленнее развивается артроз, ниже анатомо-функциональные нарушения и тем позже возникают показания к эндопротезированию коленного сустава [1], [12], [14], [16], [17].

1.3 Эпидемиология заболевания или состояния (группы заболеваний или состояний)

1. Переломы костей голени занимают первое место среди переломов длинных трубчатых костей и по статистике на них приходится от 20 до 37,3% (Шаповалов В.М. и соавт., 2004), а открытые переломы костей голени составляют 64,3-77,8% от всех открытых повреждений конечностей [1]. До сих пор лечение переломов голени представляет сложную и трудоемкую задачу.

2. Переломы диафиза большеберцовой кости. Лечение оскольчатых и фрагментарных переломов диафиза костей голени в настоящее время является актуальной проблемой травматологии. Данная группа повреждений, имеет изначальную «неблагоприятную травматологическую характеристику», которая обусловлена высоким удельным весом (10-30%) данного вида переломов в общей совокупности травм опорно-двигательного аппарата, многообразием повреждений, сложностями в выборе рационального метода лечения, высоким процентом неблагоприятных исходов и инвалидности до 37,9 %. Рассматривая оскольчатые и фрагментарные переломы не только с позиций локального повреждения кости, но и как процесс со значительной травмой всей конечности в целом, специалисты главную задачу лечения данного вида переломов видят в максимально раннем восстановлении первоначальной функции конечности.

3. Лечение оскольчатых и фрагментарных переломов диафиза костей голени до настоящего времени остается актуальной проблемой в травматологии, так как весьма часто результаты лечения пациентов с данным видом повреждений, бывают неудовлетворительными [18]. Именно при переломах этого типа отмечены наибольшие

сроки нетрудоспособности (до 12 мес. и более); по частоте первичной инвалидности фрагментарные переломы костей голени продолжают удерживать первое место и, по данным ряда авторов, составляют 19 - 37,9 % [19]–[21]. Этому виду повреждения подвержены преимущественно люди активного, трудоспособного возраста, что объясняет значительный социально-экономический ущерб, причиняемый обществу.

Особую остроту вопросу придает то, что большинство пострадавших — люди наиболее трудоспособного возраста — 28–40 лет с тяжелыми травмами. В наибольшей мере это связано с увеличением дорожно-транспортного травматизма: от 40,2 до 97% тяжелых повреждений являются результатом дорожно-транспортных происшествий [22]. Ежегодно регистрируется все больше различных переломов костей конечностей, среди которых на долю переломов костей голени приходится 36,6 — 40% от этих повреждений [23], [24]

До настоящего времени остаются травматичными широко применяемые способы погружного остеосинтеза и недостаточная стабильность фиксации, которые приводят к высокому проценту осложнений [25], а результаты остеосинтеза в 2,7–31,8% случаев являются неудовлетворительными. Медицинские учреждения применяют при лечении пострадавших различные методы консервативного и оперативного лечения. Для фиксации костных фрагментов авторы предлагают различные фиксаторы (накостные, внутрикостные, чрескостные). Но при этом приоритетность оперативных методов лечения ни у кого не вызывает сомнения.

Переломы мыщелков большеберцовой кости. По данным разных авторов переломы МББК составляют 13% среди переломов длинных костей нижней конечности, 8 - 10% внутрисуставных и 2 - 6% от числа всех переломов. Экстраполируя данный показатель на официальные статистические данные (за год. в России наблюдается в среднем более 800000 переломов костей нижних конечностей), можно ориентировочно рассчитать, что обращаемость по поводу этого повреждения обычно на территории нашей страны составляет не менее 15 тысяч пациентов в год [14], [26]. Эти переломы являются причиной длительного и дорогостоящего лечения. Сроки восстановления трудоспособности составляют от 130 до 280 и более дней, а выход на инвалидность - от 6,1% до 34,9% [14], [16]. Ошибки в оперативной технике, некорректный выбор фиксаторов, в частности устройств без угловой стабильности при показаниях к их применению, ограниченное количество углостабильных отверстий, ориентированных на зону повреждения, являются наиболее частыми механическими причинами неудовлетворительных исходов [10], [27]. На исход влияют также общие заболевания, такие, как ожирение, которое предопределяет значимые перегрузки в металлокостном

соединении, наличие системных заболеваний (остеопороз, остеопения, гормональные нарушения, длительное лечение кортикостероидами), негативно влияющих на репаративный остеогенез в целом и создают риск ухудшения исхода лечения таких повреждений [9], [27], [28].

1.4 Особенности кодирования заболевания или состояния (группы заболеваний или состояний) по Международной статистической классификации болезней и проблем, связанных со здоровьем

S82.1 - Перелом проксимального конца большеберцовой кости

S82.2 - Перелом тела (диафиза) большеберцовой кости

S82.3 Перелом дистального отдела большеберцовой кости

1.5 Классификация заболевания или состояния (группы заболеваний или состояний)

Переломы надколенника

Наиболее распространена клиническая классификация АО (Ассоциации остеосинтеза), выделяющая три типа перелома, расположены в порядке возрастания тяжести перелома, его последствий и сложности лечения [2].





Классификация типов переломов надколенника AO-ASIF



Тип А	Внесуставной, разгибательный механизм разорван	- отрывной; - тела.	Хирургическое лечение
Тип В	Частично суставной, разгибательный механизм интактен, например, при вертикальных переломах	- вертикально-латеральный; - вертикально-медиальный; - вертикально-многооскольчатый	Лечение консервативное или хирургическое в случае внутрисуставной инконгруэнтности или опасности вторичных смещений
Тип С	Полный суставной, разгибательный механизм разорван	- поперечный; - поперечно-оскольчатый; - комплексный.	Хирургическое лечение

Переломы мыщелков большеберцовой кости

Наиболее распространена клиническая классификация Шацкера (J.Shazker,1979), выделяющая шесть типов перелома, расположены в порядке возрастания тяжести перелома как с точки зрения тяжести последствий и сложности лечения [11].

Классификация Шацкера (Shazker)

 <p>Тип I.</p>	<p>Чистый расщеп (6%). Этот тип перелома характеризуется формированием треугольно-пирамидального фрагмента и наблюдается у молодых пациентов со средним возрастом 32 года, не имеющих остеопороза, и является результатом высокоскоростного бокового удара: вальгизация с осевой нагрузкой. Высокая прочность губчатой кости молодых не даёт импрессии. Единственный тип, который поддается полной закрытой репозиции и допускает фиксацию без пластин.</p>
 <p>Тип II</p>	<p>Расщеп, сочетающийся с импрессией. Механизм: вальгизация с осевой нагрузкой. При этом переломе отщеп наружного мыщелка сопровождается импрессией, которая наблюдается у более пожилых пациентов (средний возраст 50 лет) и более высокой энергии. Чем выше остеопороз, тем больше импрессионный фрагмент и меньше фрагментация. У молодых с крепкой костью импрессионных фрагментов много.</p>
 <p>Тип III.</p>	<p>Чистая центральная импрессия суставной поверхности наружного мыщелка' Механизм - как для I и II типов. На рентгенограмме перелом определяется как точный отпечаток наружного мыщелка бедра, опущенный ниже края мыщелка Б/Б кости. При этом переломе нет клиновидного фрагмента, а кортикальный слой либо интактен, либо имеется слепая незавершённая вертикальная линия перелома по задней поверхности наружного мыщелка. Перелом - остеопенический, средний возраст 68 лет (или гормональные</p>
 <p>Тип IVA</p>	<p>Переломы медиального мыщелка. Механизм: варизация с осевой нагрузкой. От медиального мыщелка может быть отщеплён клиновидный фрагмент разного размера (тип А) характерен для более молодых при больших скоростях удара. Импрессия встречается менее, чем у половины.</p>
 <p>Тип IVB</p>	<p>Подтип часто сопровождается импрессией задней половины наружной суставной поверхности. Механизм: варизация с осевой нагрузкой. Характерен для более пожилых и может произойти при менее мощной травме. Имеет наихудший прогноз: часто сопровождается повреждением связок, вероятен футлярный синдром. Самая сложная операция (фиксация медиального, с визуальным контролем латерального и пластикой под импрессией латеральной суставной поверхности), самые большие объёмы</p>

 <p>Тип V</p>	<p>Переломы обоих мышцелков: то, что раньше называли Т- и Y-образные. У молодых - травма высокоэнергетическая (ДТП и падения с высоты). Этот тип часто бывает у лиц пожилого возраста. Линии перелома могут доходить до метафиза. Импрессия - со стороны воздействия боковой силы.</p>
 <p>Тип VI</p>	<p>Переломы большеберцового плато с повреждением метафиза и диафиза. При этом типе перелома имеется оскольчатый перелом обоих мышцелков с импрессией и промежуточные отломки метафиза большеберцовой кости и иногда - отломки диафиза. Обычно это травма самых высоких энергий. Средний возраст, по данным Schatzker 56 лет, но среди пострадавших много и молодых пациентов после ДТП и кататравм.</p>

Переломы диафиза большеберцовой кости

В зависимости от уровня прохождения перелома через диафиз большеберцовой кости выделяют верхнюю, среднюю и нижнюю треть. В зависимости от расположения линии излома и количества фрагментов в травматологии и ортопедии выделяют следующие виды повреждений: Поперечный перелом: Линия излома перпендикулярна оси кости. При одновременном нарушении целостности малоберцовой кости, как правило, наблюдается нестабильность фрагментов. Если малоберцовая кость не повреждена, возможно относительно стабильное повреждение без существенного смещения отломков. Косой перелом: Линия излома расположена под углом. Перелом нестабильный, имеется тенденция к увеличению смещения. Винтообразный перелом: Возникает при воздействии скручивающей силы. Линия излома имеет вид спирали. Повреждение обычно нестабильное. Оскольчатый перелом: Под воздействием травмирующей силы образуется три или более костных фрагмента. Оскольчатый перелом отличается крайней нестабильностью. Кроме того, выделяют открытые и закрытые повреждения большеберцовой кости. При закрытых переломах кожа не повреждена, при открытых целостность кожи нарушена, область перелома сообщается с внешней средой. Открытые переломы часто сопровождаются серьезными повреждениями мягких тканей, при таких травмах существует более высокий риск развития осложнений: нагноения раны, остеомиелита, неправильного сращения, отсутствия сращения.

Международная организация АО (Ассоциация остеосинтеза): Код 42

2. Диафизарные переломы делятся на 3 типа на основании наличия контакта между отломками после репозиции:

2А. Линия перелома только одна, она может быть винтообразным, косым или поперечным.

2В. С одним или более осколком, которые сохраняют некоторый контакт после репозиции.

2С. Сложный перелом, с одним или более осколком, фрагментом, при котором после репозиции отсутствует контакт между отломками.

Переломы дистального отдела большеберцовой кости и лодыжек

Переломы дистального сегмента делятся на 3 типа на основании степени распространения перелома на суставную поверхность:

3А. Околосуставные, линия излома может быть винтообразной, косой, поперечной с осколками.

3В. Неполные внутрисуставные, повреждается только часть суставной поверхности, другая часть остается соединенной с диафизом.

3С. Полные внутрисуставные, суставная поверхность расколота и полностью отделена от диафиза.

Переломы лодыжек подразделяются на 3 типа на основании уровня повреждения наружной лодыжки по отношению к уровню синдесмоза:

4А. Подсиндесмозные переломы (может быть изолированным, сочетаться с переломом медиальной лодыжки и с переломом заднего края большеберцовой кости).

4В. Чрезсиндесмозные (изолированные, могут сочетаться с медиальным повреждением и переломом заднего края большеберцовой кости).

4С. Надсиндесмозные (простой перелом нижней трети диафиза малоберцовой кости, осколчатый перелом нижней трети диафиза малоберцовой кости в сочетании с повреждением медиальных структур и перелом малоберцовой кости в верхней трети в сочетании с повреждением медиальных структур).

1.6 Клиническая картина заболевания или состояния (группы заболеваний или состояний)

Жалобы: на боли в голени (в области травмы), нарушение опороспособности конечности, наличие ран при открытых переломах.

Анамнез: наличие травмы. Механизм травмы может быть как прямым (сильный удар по голени, падение тяжелых предметов на ногу), так и непрямым (резкое вращение голени при фиксированной стопе). В первом случае возникают поперечные переломы, во втором — косые и винтообразные.

Объективно: болезненность поврежденного сегмента, локальный отек, патологическая подвижность отломков, возможна крепитация, нарушение функции голени (в том числе опорности).

2. Диагностика заболевания или состояния (группы заболеваний или состояний), медицинские показания и противопоказания к применению методов диагностики

Необходимо у всех категорий пациентов проводить дифференциальный диагноз между костно-травматической патологией (переломом) и травматической патологией мягких тканей (ушибом). При переломах без смещения теряется функция, возникает значительная боль, циркулярная припухлость на уровне перелома, тогда как при ушибах припухлость локализуется в месте действия травмирующего фактора.

Критерии установления диагноза/состояния:

- 1) *данные анамнеза: указание на факт и обстоятельства травмы голени (падение, удар по данному сегменту и др.)*
- 2) *данные физикального обследования: нарушение функции поврежденного сегмента, локальный отек и болезненность области травмы (болезненность усиливается при осевой нагрузке), наличие патологической подвижности*
- 3) *данные инструментального обследования: рентгенографические признаки перелома по результатам рентгенографии в 2 проекциях (возможно дополнительное выполнение КТ по назначению дежурного или лечащего врача травматолога-ортопеда).*

- **Рекомендуется** у всех пациентов в целях диагностики обращать особое внимание на следующие виды жалоб (в том числе наличие, характер и/или отсутствие следующих признаков):
 - Боль (локализация, интенсивность, иррадиация, возможное усиление при движениях, характер (жгучая/тянущая/иная).
 - Нарушение опорности голени, связь попыток опереться на голень и болевого синдрома
 - Деформация голени в области травмы
 - Возможные повреждения кожных покровов отломками большеберцовой и малоберцовой костей
 - Сохранение или нарушение чувствительности голени ниже зоны травмы
 - Наличие и характер кровотечения в области травмы.

- Рекомендуется у всех пациентов в целях диагностики собирать следующие виды анамнеза:
- Анамнез травмы, включающий время, место, возможную противоправность травмы, принятые меры первой (в том числе доврачебной) помощи, особенности транспортировки, иные обстоятельства.
- Аллергоанамнез.

Сведения об имеющихся сопутствующих заболеваниях [1, 29].

Уровень убедительности рекомендаций С (уровень достоверности доказательств – 5)

2.1 Жалобы и анамнез

При диагностике переломов диафиза большеберцовой кости у всех пациентов рекомендуется обращать внимание на жалобы и анамнестические данные, приведенные во введении к разделу 2 «Диагностика». При диагностике иных категорий переломов рекомендуется дополнительно учитывать нижеследующие особенности.

Переломы надколенника

- **Рекомендуется** сбор анамнеза у всех пациентов в диагностических целях [1-5].

Уровень убедительности рекомендаций С (уровень достоверности доказательств – 5)

Комментарии: *При обследовании пациента рекомендован тщательный сбор анамнеза и проведение клинического осмотра. Пациент жалуется на боль, ограничение или потерю функции механизма разгибателей. Наличие активного разгибания голени не исключает перелом надколенника, если сохранены вспомогательные разгибатели колена – медиальный и латеральный удерживатели (retinacula patellae). Чаще всего наблюдается гемартроз. Если смещение значительно, можно пальпировать дефект между фрагментами. Также отмечается отек, который может присутствовать также над сопутствующими повреждениями связок, и ссадины, соответствующие точке приложения сил при прямой травме. Оценивать стабильность коленного сустава следует после эвакуации гемартроза. Обследование должно включать оценку состояния мягких тканей, чтобы не пропустить повреждения пателлярной бурсы и классифицировать тяжесть при открытом повреждении.*

Переломы мышечков большеберцовой кости

- **Рекомендуется** у всех категорий пациентов сбор анамнеза в диагностических целях [1, 2, 8, 10, 11].

Уровень убедительности рекомендаций С (уровень достоверности доказательств – 5)

Комментарии: Пациент жалуется на боли, усиливающиеся при попытке опорной нагрузки, которая часто оказывается невозможной.

Чаще всего наблюдается гемартроз, который при разрыве капсулы может не определяться за счёт излияния крови в параартикулярные ткани. Над переломом мыщелка наблюдается отёк, который может наблюдаться также над сопутствующими повреждениями связок, и ссадины, соответствующие точке приложения сил при прямой травме. При стабильных переломах пациент может удерживать на весу разогнутую ногу. Оценивать стабильность коленного сустава следует после эвакуации гемартроза. Поперечная нестабильность, обычно связана с костной импрессией, приводящей к деформации мыщелков, либо с несостоятельностью связочного аппарата и определяется при “варус-вальгус” тестах, которые производят в разгибании, а также при лёгком сгибании до 20°-25°. Если местная анестезия при эвакуации гемартроза не обеспечивает безболезненного разгибания, тесты на стабильность проводят под регионарным, а иногда и общим обезболиванием во время операции и обязательно в сравнении с противоположной стороной. Сагиттальную нестабильность проверяют в положении сгибания под углом 90° («выдвижной ящик») и в почти разогнутом положении («Лахман-тест») [10–12, 15].

Переломы диафиза большеберцовой кости

- **Рекомендуется** у всех категорий пациентов сбор анамнеза в диагностических целях [1, 29]

Уровень убедительности рекомендаций С (уровень достоверности доказательств – 5)

2.2 Физикальное обследование

Переломы надколенника

- Рекомендовано обратить внимание на следующие диагностические критерии:
 - отёк, особенно локальный, сглаженность анатомических ориентиров коленного сустава, гемартроз;

- локальная болезненность при пальпации области коленного сустава, осевой нагрузки, дефект между отломками;

- положителен симптом баллотирования надколенника;

- при переломах со смещением определяется западение мягких тканей;

- разгибание при поднятой конечности невозможно;

- наличие повреждений кожных покровов области (ссадин, ран), их распространённость (размеры, глубина), характер реакции, прилежащей к ним кожи, характер отделяемого и его количество;

- окраска и температура кожных покровов, в том числе проксимальнее и дистальнее уровня повреждения [1–3, 5, 6, 30].

Уровень убедительности рекомендаций С (уровень достоверности доказательств 5)

Переломы мышц большеберцовой кости

- Рекомендовано обратить внимание на следующие диагностические критерии:

- отёк, особенно локальный, сглаженность анатомических ориентиров коленного сустава, гемартроз;

- болезненность локальная при пальпации области проксимального эпифиза большеберцовой кости и при осевой нагрузке;

- патологическая подвижность при варус-вальгус тестах;

- крепитация отломков;

- пульсация на задней большеберцовой и тыльной артериях стопы;

- активное разгибание стопы и чувствительность кожных её тыла;

- возможность активных движений пальцами и особенно, разгибания (функция глубокой ветви малоберцового нерва при его повреждении, сопутствующему перелому головки и шейки малоберцовой кости).

- деформация осевая и выпячивание кожи отломками;

- наличие повреждений кожных покровов области МББК (ссадин, ран), их распространённость (размеры, глубина), характер реакции, прилежащей к ним кожи, характер отделяемого и его количество;

- окраска и температура кожных покровов, в том числе проксимальнее и дистальнее уровня повреждения [1, 2, 10–12, 14, 15].

Уровень убедительности рекомендаций С (уровень достоверности доказательств 5)

Переломы диафиза голени

Клинические проявления диафизарных переломов костей голени со смещением отломков на всех уровнях: острая боль, нарушение функции, деформация оси голени в зависимости от направления смещения отломков.

В средней и нижней трети на высоте деформации довольно часто под кожей выступают концы дистального или проксимального отломка.

Голень на стороне повреждения короче, дистальный отдел ротирована наружу так, что стопа внешним краем лежит на кровати. Активные движения невозможны, пассивные – значительно ограничены из-за обострения боли.

При наличии значительных отеков на нижней трети появляются серозные, кровяные волдыри. Пальпаторное обследование выявляет острую боль на высоте деформации, под кожей – смещены концы отломков; выраженную патологическую подвижность в месте перелома.

Нередко выявляется четкая крепитация отломков, но не стоит стремиться, обязательно получить симптом крепитации, поскольку при его определении дополнительно травмируются сосуды, мягкие ткани и нервы.

При косых и винтовых переломах необходимо тщательно пропальпировать малоберцовую кость, чтобы не пропустить перелома, который всегда возникает выше места перелома большеберцовой кости.

- С целью возможно более точного определения диагноза и тактики дальнейшего лечения у всех категорий пациентов рекомендуется проводить физикальное обследование с акцентом внимания на наличии, характере или отсутствии следующих признаков:
 - * Локализация болевого синдрома
 - * Наличие патологической подвижности
 - * Смещение костных отломков по длине и ширине
 - * Ротация конечности относительно нормального анатомического положения дистальнее места травмы
 - * Наличие крепитации в зоне травмы
 - * Наличие повреждения мягких тканей
 - * Укорочение конечности и травмированного сегмента
 - * Нарушение функции (опороспособности) сегмента
 - * Ограничение активных и пассивных движений в смежных суставах, в том числе по причине болевого синдрома
 - * Выраженность и локализация отека в месте травмы

* Объективные данные о сосудистых и неврологических нарушениях дистальнее зоны травмы [29].

Уровень убедительности рекомендаций С (уровень достоверности доказательств – 5)

2.3 Лабораторные диагностические исследования

- **Рекомендуется** при плановом поступлении (при позднем обращении в стационар, а также отсутствии кровотечения и иного жизнеугрожающего состояния) всем категориям пациентов с целью подготовки к оперативному вмешательству и уточнению тактики дальнейшего лечения выполнить следующий комплекс лабораторных диагностических исследований [29, 30]:
 - - общий (клинический) анализ крови;
 - - общий (клинический) анализ мочи;
 - - анализ крови биохимический общетерапевтический: билирубин общий, определение активности аланинаминотрансферазы в крови, определение активности аспартатаминотрансферазы в крови, исследование уровня мочевины в крови, исследование уровня креатинина в крови, исследование уровня общего белка в крови;
 - - определение основных групп по системе АВ0 крови и определение антигена D системы Резус (резус-фактор);
 - - антител к вирусам гепатита «А», «В», «С», RW, ВИЧ;
 - - определение антигена (HbsAg) вируса гепатита В (Hepatitis B virus) в крови,
 - - определение антител классов М, G (IgM, IgG) к вирусу иммунодефицита человека ВИЧ-1 (Human immunodeficiency virus HIV 1) в крови,
 - - определение антител классов М, G (IgM, IgG) к вирусу иммунодефицита человека ВИЧ-2 (Human immunodeficiency virus HIV 2) в крови,
 - - определение антител к бледной трепонеме (*Treponema pallidum*) в нетрепонемных тестах (RPR, РМП) (качественное и полуколичественное исследование) в сыворотке крови,
 - - коагулограмма (ориентировочное исследование системы гемостаза) с определением показателя МНО.
 - - при наличии открытого перелома и наличии признаков воспаления – микроскопическое и микробиологическое (культуральное) исследование раневого отделяемого на аэробные и факультативно-анаэробные микроорганизмы.

Уровень убедительности рекомендаций С (уровень достоверности доказательств – 5)

- **Рекомендуется при экстренном поступлении** у пациентов с подозрением либо объективными данными за перелом голени (независимо от отдела) выполнять следующий перечень лабораторных обследований [29, 30]:
 - ✓ Общий (клинический анализ) крови, анализ крови биохимический общетерапевтический с определением С-реактивного белка общий (клинический) анализ мочи, определение основных групп по системе АВ0, определение антигена D системы Резус (резус-фактор);
 - ✓ при наличии открытом переломе и наличии признаков воспаления - микроскопическое и микробиологическое (культуральное) исследование раневого отделяемого на аэробные и факультативно-анаэробные микроорганизмы

Уровень убедительности рекомендаций С (уровень достоверности доказательств 5)

Комментарий. Указанный комплекс обследований как при плановом, так и экстренном поступлении не является информативным для постановки или уточнения основного диагноза, однако предоставляет клинические данные для планирования и проведения оперативного вмешательства, а также дальнейшего лечения.

Кроме того, приведенный перечень обследований не зависит от точной локализации травмы голени и рекомендуется к применению у всех пациентов с изолированной травмой данного сегмента.

2.4 Инструментальные диагностические исследования

Переломы костей голени в различных отделах требуют инструментального обследования по сходному протоколу. В качестве «базовых» исследований рекомендованы рентгенография в 2 проекциях и УЗИ сосудов голени, при необходимости диагноз может быть уточнен по данным компьютерной томографии (КТ).

- **Рекомендуется** проведение электрокардиографического исследования всем категориям пациентов в диагностических целях как при плановом, так и при экстренном поступлении. [1, 2, 30, 3, 5, 6, 10–12, 14, 15].

Уровень убедительности рекомендаций С (уровень достоверности доказательств 5)

- **Рекомендуется** проведение рентгенографии во фронтальной и боковой проекциях в приемном покое как при плановом, так и при экстренном поступлении пациента [1, 2, 30, 31, 3, 5, 6 10–12, 14, 15].

Уровень убедительности рекомендаций С (уровень достоверности доказательств 4)

- **Рекомендуется** пациентам с подозрением на перелом надколенника его рентгенография в аксиальной проекции с целью диагностики (выявления нарушения костной структуры и верификации линии перелома) [29].

Уровень убедительности рекомендаций С (уровень достоверности доказательств 5)

- **Рекомендуется** доставлять пациентов любой категории на каталке при состоятельной иммобилизации сегмента. **Не рекомендуется** осуществлять подобное действие без иммобилизации либо при ее несостоятельности [30].

Уровень убедительности рекомендаций С (уровень достоверности доказательств 5)

Комментарий: *Целью рентгенографии является определения типа перелома, смещения отломков и соотношения в суставе. При открытых переломах также внимание уделяется поиску инородных тел. При открытых переломах с признаками развившегося воспаления или поздней госпитализации (вторые-третьи сутки после травмы) выполняются дополнительные рентгенографии в двух проекциях в специальном режиме «мягких лучей» с целью поиска газа в мягких тканях для дифференциальной диагностики анаэробной инфекции. При поступлении пациента с этапа эвакуации после выполнения на нём первичной хирургической обработки и ушитой раной в первые трое суток рентгенография для поиска газа в тканях выполняется всегда и при отсутствии признаков воспаления.*

Первичная рентгенография выполняется в двух основных проекциях: фронтальной и боковой. Размер кассеты на первичных снимках должен обеспечивать захват дистальных 10 см бедра и проксимальную половину голени (не мене 15 см). Для уточнения степени (глубины) импрессии прямая проекция выполняется при сгибании в коленном суставе 10° или каудальной скошенности на 10° рентгеновского луча. Для уточнения передней или задней импрессии, а также выявления небольших импрессионных и краевых фрагментов выполняют рентгенограммы с внутренней и наружной ротацией под 45°. При выполнении боковой проекции пациента на бок не укладывают: прицел боковой проекции осуществлять поворотом рентгеновской трубки.

- **Рекомендуется** проведение ультразвуковой доплерографии сосудов (артерий и вен) нижних конечностей (голени) всем пациентам в пределах 1-х суток с момента поступления с целью исключения факта или риска повреждения в ходе травмы либо имеющимися отломками магистральных сосудисто-нервных пучков голени [1, 2, 4, 10, 15, 26, 32].

Уровень убедительности рекомендаций С (уровень достоверности доказательств 5)

- **Рекомендуется** проведение компьютерной томографии нижней конечности (коленного сустава) всем пациентам с переломами мыщелков большеберцовой кости. Также проведение КТ **рекомендуется** всем пациентам, характер перелома у которых не ясен лечащему и/или дежурному врачу травматологу-ортопеду или врачу-хирургу (при оказании помощи им) [1, 2, 4, 8, 10, 12, 15, 26, 27, 32].

Уровень убедительности рекомендаций С (уровень достоверности доказательств 5)

Комментарии: КТ проводится в предоперационном периоде для уточнения данных рентгенографии. Целью компьютерной томографии является ответ на следующие вопросы:

-определение формы, размеров, толщины и расположения (ориентации) импрессионных фрагментов;

-степени импрессии (объёма потерянной вследствие смятия губчатой костной ткани и, следовательно, объёма требующегося костнопластического материала);

-определение проекционной линии перелома кортикальной стенки на кожу для планирования оптимального расположения фиксаторов (передние боковые или задние) и доступа;

-плотности костной ткани эпифиза и тяжести локального остеопороза для подбора оптимального по надежности из доступных средств фиксации.

Для однозначной детальной трактовки картины повреждения выполняется трёхмерная реконструкция по спиральной кт с удалением на 3-d изображениях сочленяющейся бедренной кости.

- **Рекомендуется** измерение внутритканевого давления в футлярах для дифференциальной диагностики футлярного синдрома при тяжёлой травме мягких тканей у пациентов со следующими показаниями: сильные боли по ходу футляра, усиливающиеся при пробе с пассивным движением пальцев,

выраженный пальпаторно плотный отёк по ходу футляра, мраморность кожи, снижение пульсации на периферических артериях [7].

Уровень убедительности рекомендаций С (уровень достоверности доказательств 5)

2.5 Иные диагностические исследования

- **Рекомендуется** всем пациентам при подозрении на повреждение сосудисто-нервных пучков голени (на основе данных физикального обследования, жалоб пациента, данных УЗИ) назначить экстренную консультацию врача — сердечно-сосудистого хирурга, врача-нейрохирурга или иных специалистов (на выбор лечащего / дежурного врача в соответствии с показаниями) [7, 29]

Уровень убедительности рекомендаций С (уровень достоверности доказательств 5)

- **Рекомендуется** учитывать в лечебной работе следующие показания к консультациям смежных специалистов:
 - консультации врача-нейрохирурга: при повреждении или подозрении на повреждение нерва и сочетанной травме головного мозга;
 - консультация врача-хирурга: при подозреваемой либо объективно диагностируемой сочетанной травме живота;
 - консультация врача — сердечно-сосудистого хирурга: при сопутствующем повреждении или подозрении на повреждение сосудов;
 - консультация врача-уролога: при повреждении или подозрении на повреждение органов мочеполовой системы;
 - консультация врача-терапевта: при наличии сопутствующих заболеваний терапевтического профиля (по данным анамнеза) [7].

Уровень убедительности рекомендаций С (уровень достоверности доказательств 5)

3. Лечение, включая медикаментозную и немедикаментозную терапии, диетотерапию, обезболивание, медицинские показания и противопоказания к применению методов лечения

- **Рекомендуется** у всех пациентов при поступлении производить медицинскую сортировку и учитывать данные сортировки при планировании лечения. [1, 2, 4, 9].

Уровень убедительности рекомендаций С (уровень достоверности доказательств 5)

Комментарий. При поступлении рекомендуется производить медицинскую сортировку пациентов на следующие группы:

- первичный остеосинтез в экстренном порядке:

а) открытые переломы без признаков гнойного воспаления или сопровождающиеся тяжёлой травмой мягких тканей - Для первичной хирургической обработки повреждения мягких тканей и внутренней (открытые переломы I степени) или комбинированной внешней фиксации (открытые переломы II-III степени);

б) закрытые переломы эпиметафизов при отсутствии сопутствующей соматической патологии (для накостного остеосинтеза);

в) переломовывихи для остеосинтеза или (при наличии противопоказаний к экстренному остеосинтезу) для вправления вывиха под наркозом;

г) переломы, сопровождающиеся шоком или сопутствующей черепно-мозговой травмой (для временной мостовидной внеочаговой внешней фиксации как этап подготовки к окончательной внутренней фиксации);

- консервативное лечение (стабильный перелом практически без смещения или отказ пациента от операции);

- первично-отсроченный остеосинтез (тяжёлые закрытые переломы обоих мышечков для остеосинтеза с применением специальной техники и требующей гемотрансфузии по расчёту планируемой высокой кровопотери);

- вторичный остеосинтез:

а) при отказе от экстренного вмешательства пациентом,

б) при сопутствующей соматической патологии, требующей длительной подготовки к оперативному вмешательству (или после мостовидной временной фиксации),

в) при наличии гнойных осложнений.

Пациентов первой группы в транспортной шине рекомендовано направлять: «а» «б» и «в» - в операционную для остеосинтеза, «г» и «д» - в отделение реанимации для противошоковой терапии и подготовки к экстренному вмешательству.

Пациенты второй третьей и четвёртой группы направляются в перевязочную для наложения скелетного вытяжения и госпитализируются в дежурное отделение.

Пациенты четвёртой «в» группы госпитализируются в отделение костно-гнойной хирургии или при его отсутствии - в отдельную (гнойную) палату.

3.1 Консервативное лечение

Переломы надколенника

- **Рекомендуется** проведение консервативного лечения в следующих случаях и у следующих категорий пациентов [29, 30]
 - Переломы диафиза большеберцовой кости у пожилых пациентов
 - Закрытые переломы большеберцовой кости без смещения отломков с интактным разгибательным механизмом
 - Отказ пациента любой категории от вмешательства
 - Наличие общих противопоказаний к оперативному лечению (соматическая патология в состоянии декомпенсации)
 - Наличие осложнений и противопоказаний к оперативному лечению местного характера (тромбоз сосудов голени, флебит, сопутствующие обширные язвы голени, пиодермия, рожистое воспаление и иные инфекционные и трофические поражения мягких тканей).

Уровень убедительности рекомендаций С (уровень достоверности доказательств 5)

- **Рекомендуется** у пациентов с признаками гемартроза на амбулаторном этапе пункция коленного сустава с эвакуацией гемартроза, введение анальгетика местного действия, далее закрытая одномоментная ручная репозиция отломков, далее наложение гипсовой лонгеты и проведение контрольной рентгенографии [29, 30].

Уровень убедительности рекомендаций С (уровень достоверности доказательств 5)

- **Рекомендуется** при сохранении смещения отломков по данным контрольной рентгенографии проведение оперативного лечения. **Не рекомендуется** дальнейшее консервативное лечение по причине неэффективности, за исключением пациентов, имеющих объективные противопоказания к оперативному лечению в целом либо не давших информированное добровольное согласие на проведение вмешательства [1, 2, 11, 12].

Уровень убедительности рекомендаций С (уровень достоверности доказательств 4)

- **Рекомендуется** следующая медикаментозная терапия при переломе надколенника (с учетом аллергоанамнеза пациента и согласно инструкциям по применению лекарственных препаратов) [29, 30]:
 - анальгетики в первые трое суток после травмы и после остеосинтеза;

- периоперационная антибиотикопрофилактика;
- при сопутствующем общем или местном воспалительном процессе антибиотик подбирается по спектру, полученному на антибиотикограмме бактериологического посева;
- профилактика ТЭЛА: антикоагулянты. Контроль МНО перед выпиской.

Уровень убедительности рекомендаций С (уровень достоверности доказательств 5)

- **Рекомендуется** инфузионная терапия при тяжёлой травме мягких тканей, во время анестезии и в случаях, обусловленных сопутствующей патологией.[7, 29]

Уровень убедительности рекомендаций С (уровень достоверности доказательств 5)

Переломы мышечков большеберцовой кости

- **Рекомендуется** проведение консервативного лечения в следующих случаях и следующим категориям пациентов:
 - Стабильные переломы (отсутствие патологической подвижности при варус-вальгус-тестах)
 - Переломы без значительного смещения (импрессия менее 2 мм, поперечный диастаз менее 5 мм без угловой деформации)
 - Отказ пациента от оперативного лечения
 - Наличие общих противопоказаний к операции (соматическая патология в стадии декомпенсации)
 - Наличие осложнений и противопоказаний к оперативному лечению местного характера (тромбоз сосудов голени, флебит, сопутствующие обширные язвы голени, пиодермия, рожистое воспаление и иные инфекционные и трофические поражения мягких тканей) [1, 2, 4, 9, 16].

Уровень убедительности рекомендаций С (уровень достоверности доказательств 5)

Комментарии: *В условиях перевязочной приёмного покоя под местной анестезией после полноценной обработки операционного поля (коленный сустав и прилежащие трети голени и бедра) производится пункция коленного сустава, аспирация крови из его полости (обращают внимание на наличие жира, кровь сдаётся на посев) и накладывается скелетное вытяжение за пяточную кость с грузом 5-6 кг. Укладывание голени на устройство демпфирующее для скелетного вытяжения (шину Белера) производит врач сразу после пункции. Закрытая репозиция отломков на*

вытяжении проводится только при подмышечковых переломах и переломах мышечков без импрессии. Для профилактики пролежня на пяточной области и разгрузки икроножной группы мышц проводится обязательное подвешивание скобы на уровне, исключающем контакт материала устройства демпфирующего для скелетного вытяжения (шины Белера) с кожей пяточной области [1, 2, 4]

- **Рекомендуется** у всех категорий пациентов при изолированных импрессиях менее 5 мм и ограниченных краевых переломах (фрагмент шириной менее 5 мм) после пункции коленного сустава проводить иммобилизацию задней гипсовой лонгетой в положении разгибания в коленном суставе со стопой на одну-две недели [29].

Уровень убедительности рекомендаций С (уровень достоверности доказательств 5)

- **Рекомендуется** у вышеописанной категории пациентов проведение МРТ в отсроченном порядке для контроля мягкотканого компонента травмы и определения показаний к артроскопии (ревизия, резекция или шов мениска или восстановление связок по показаниям) [7].

Уровень убедительности рекомендаций С (уровень достоверности доказательств 5)

- **Рекомендуется** у вышеописанной категории пациентов проводить функциональное лечение в амбулаторном порядке с разгрузкой коленного сустава в течение 8 недель [1, 2, 11, 12].

Уровень убедительности рекомендаций С (уровень достоверности доказательств 5)

- **Рекомендуется** у вышеописанной категории пациентов осуществлять выписку при отсутствии напряжённого выпота в коленном суставе через двое суток после пункции, если пациент отказался от артроскопии, а если последняя выполнена, вопрос о выписке решают с учётом данных артроскопии [1, 2, 10–12, 15, 26, 33].

Уровень убедительности рекомендаций С (уровень достоверности доказательств 5)

- **Рекомендовано** у всех пациентов применять на область коленного сустава в первые сутки локальную гипотермию в виде пузыря со льдом [29, 30]

Уровень убедительности рекомендаций С (уровень достоверности доказательств 5)

- **Рекомендовано** у всех пациентов назначение медикаментозного лечения анальгетиков, снотворных препаратов на ночь в первые трое суток в соответствии с инструкцией по применению [1, 2, 8, 12, 26, 31, 33].

Уровень убедительности рекомендаций С (уровень достоверности доказательств 5)

- **Рекомендовано** у всех категорий пациентов на скелетном вытяжении проводить рентгенконтроль стояния отломков в первые сутки после госпитализации [1, 2, 4, 14].

Уровень убедительности рекомендаций С (уровень достоверности доказательств 4)

Комментарии: *Коррекция стояния отломков эффективна только при отсутствии или незначительности импрессионного компонента (то есть при изолированном неоскольчатом переломе одного мыщелка и при подмышечковых переломах). При стабильных переломах скелетное вытяжение проводится до спадения отёка и исчезновения выпота в коленном суставе (7-10 суток) с последующим наложением циркулярной подкладочной (на чулок или специальную подкладку) гипсовой повязки до паховой складки в среднефизиологическом положении. После рентгенконтроля, подтверждающего удовлетворительное стояние отломков в гипсовой повязке, проводится обучение ходьбе на костылях, после чего пациент подлежит выписке на амбулаторное лечение под наблюдение травмпункта. Критериями выписки является: удовлетворительное стояние отломков, состоятельность иммобилизации уверенная ходьба на костылях, а также отсутствие угрозы сдавления, о которой судят при динамическом наблюдении за конечностью.*

- **Рекомендуется** пациентам с при нестабильным подмышечковым переломом (при противопоказаниях к остеосинтезу) после сопоставления отломков проводить вытяжение 5-6 недель до положительной функциональной пробы (удержание на весу голени, которая не деформируется при снятом грузе) [30]

Уровень убедительности рекомендаций С (уровень достоверности доказательств 5)

- **Рекомендуется** при изолированном переломе одного мыщелка по истечении четырёх недель проводить варус-вальгус тест и при клинической стабильности накладывать циркулярную гипсовую повязку (общим сроком до 8 недель от момента травмы) [1], [11], [26], [34]–[36]

Уровень убедительности рекомендаций С (уровень достоверности доказательств 4)

- **Рекомендуется** при выписке пациента направлять его под наблюдение травмпункта с рекомендацией иммобилизации в данной повязке в течение трёх месяцев при переломах обоих мыщелков и подмышечковых переломах или двух месяцев при переломе одного мыщелка с последующей

разработкой движений и ограничением нагрузки при ходьбе до 4 месяцев [4], [14], [16].

Уровень убедительности рекомендаций С (уровень достоверности доказательств 5)

Консервативное лечение как этап подготовки к операции

- **Рекомендуется** проводить в сортировочных группах «3» и «4» при подготовке к остеосинтезу. Рекомендуемым средством иммобилизации является скелетное вытяжение, попытки точной репозиция не предпринимаются. Цель: временная фиксация при сохранении длины сегмента, а также контроль за состоянием кожных покровов (лечение ссадин, инфицированных ран, язв, гнойничковых поражений кожи) при обеспечении удобства ухода и санации. Особое внимание уделяется подвешиванию стопы для профилактики пролежней пяточной области [30].

Уровень убедительности рекомендаций С (уровень достоверности доказательств 5)

Комментарии: *Подготовка операционных полей предварительная (санация кожных покровов, лечение ссадин и ран до эпителизации и отторжения струпов) проводится на протяжении всего предоперационного периода. Окончательная подготовка, включающая мытьё с мылом нижней конечности и донорского места и бритьё кожи от нижней трети бедра с захватом области коленного сустава и верхней половиной голени, а также паха и подвздошной области осуществляется непосредственно перед операцией не ранее, чем за час до разреза.*

В операционную пациента при такой подготовке подают с устройством демпфирующим для скелетного вытяжения (шиной Белера) и продолжающимся скелетным вытяжением, которое снимают после введения в наркоз или достижения эффекта спинномозговой анестезии.

- **Рекомендуется** всем пациентам следующая медикаментозная терапия с учетом аллергоанамнеза (лекарственные средства могут быть заменены на аналогичные в соответствующих дозировках на выбор лечащего и/или дежурного врача):
 - анальгетики в первые трое суток после травмы и после остеосинтеза;
 - периоперационная антибиотикопрофилактика (при продолжительных операциях введение за 30 мин до операции цефазолина** 1,0г, 0,5-1,0 г. во время операции и в течение 24 часов по 0,5-1,0 г каждые 6-8 часов; при риске развития инфекции введение препарата продолжается 3-5 дней);

- при сопутствующем общем или местном воспалительном процессе антибиотик подбирается по спектру, полученному на антибиотикограмме бактериологического посева;
- профилактика ТЭЛА: эноксапарин натрия** 0,04 - 0,4мл (или далтепарин натрия 5000 МЕ, или надропарин кальция 38 анти-Ха МЕ/кг массы тела пациента) за 12 часов до операции и далее в той же дозе по 1 разу 7 суток (надропарин кальция – 10 суток). За трое суток до отмены прямых антикоагулянтов – варфарин** по 1 таблетке один раз в сутки на протяжении всего срока иммобилизации (при ранней разработке – не применяется). При применении данных средств **рекомендуется** контроль МНО перед выпиской
- инфузионная терапия при тяжёлой травме мягких тканей, во время анестезии и в случаях, обусловленных сопутствующей патологией [1, 2, 10–13, 15, 32, 34, 37].

Уровень убедительности рекомендаций С (уровень достоверности доказательств 5)

Переломы диафиза большеберцовой кости

- **Рекомендуется** всем пациентам наложение гипсовой лонгеты или циркулярной повязки, наложение скелетного вытяжения [29, 30].

Уровень убедительности рекомендаций С (уровень достоверности доказательств 5)

- **Рекомендуется** иммобилизация гипсовой повязкой при стабильных переломах диафиза большеберцовой кости без смещения у всех пациентов [1, 11; 12].

Уровень убедительности рекомендаций С (уровень достоверности доказательств 5)

- **Рекомендуется** всем категориям пациентов при подозрении на нестабильный перелом наложение скелетного вытяжения через пяточную кость с дальнейшим лечением конечности на устройстве демпфирующем для скелетного вытяжения (шине Белера); при этом рекомендуется подбор начального груза в пределах 4-7 кг в зависимости от веса пациента, степени развития мышц, вида и характера смещения отломков. При дальнейшем лечении всем категориям пациентов рекомендуется подбор груза в соответствии с объективной необходимостью (требуемую массу устанавливает лечащий врач) [1, 11; 12].

Уровень убедительности рекомендаций С (уровень достоверности доказательств 5)

- **Рекомендуется** всем категориям пациентов продолжать лечение скелетным вытяжением до момента формирования рентгенологических признаков костной мозоли, затем — снять скелетное вытяжение и продолжить лечение в течение 2,5 мес. в гипсовой лонгете, затем — консультация реабилитолога и назначение им реабилитационного лечения [29].

Уровень убедительности рекомендаций С (уровень достоверности доказательств – 5)

Комментарии. 1. При стабильных переломах большеберцовой кости без смещения (встречаются крайне редко) возможна иммобилизация гипсовой повязкой. В остальных случаях необходимо накладывать скелетное вытяжение. Спицу проводят через пяточную кость, ногу укладывают на шину. Средняя величина начального груза для взрослого человека составляет 4-7 кг и зависит от веса тела, степени развития мышц, вида и характера смещения отломков. В последующем при необходимости массу груза можно уменьшать или увеличивать.

При консервативном лечении скелетное вытяжение сохраняют в течение 4 недель, добиваясь правильного стояния фрагментов. После появления рентгенологических признаков костной мозоли вытяжение снимают, на ногу накладывают гипс сроком еще на 2,5 месяца. На начальном этапе пациенту назначают анальгетики. В течение всего периода лечения показано ЛФК и физиолечение. После снятия гипса проводят реабилитационные мероприятия.

2. Стабильные переломы диафиза большеберцовой кости встречаются крайне редко.

3.2 Хирургическое лечение

Переломы надколенника

- **Рекомендуется** у всех категорий пациентов руководствоваться основными подходами при выборе метода лечения в зависимости от типа и характера переломов согласно классификации АО [2].

Уровень убедительности рекомендаций С (уровень достоверности доказательств 5)

Комментарий. Для обеспечения точной репозиции коленный сустав и линии перелома должны быть промыты и очишены от мелких фрагментов.

Крупные фрагменты репозируют с помощью больших остроконечных репозиционных щипцов. В случаях тяжелого многооскольчатого перелома и распространенного повреждения хряща выполняют тотальную пателлэктомия с восстановлением сухожильных тканей. Закрывание раны после проведенного остеосинтеза выполняют путем ушивания капсулы, а разрывы разгибательного аппарата могут восстанавливаться рассасывающимися швами.

Открытые переломы обычно являются неотложными состояниями и требуют экстренного оперативного лечения. Важна хирургическая обработка ушибленных или контаминированных мягких тканей, которая должна сочетаться с ирригацией сустава. Следует избегать отслоение мягких тканей от костных фрагментов для сохранения их кровоснабжения. Требуется проводить тщательную санацию и ревизию раны, многократное промывание растворами антисептиков, удаление свободнолежащих костных фрагментов и инородных тел. После проведения остеосинтеза небольшие импланты обычно могут быть укрыты прилежащими мягкими тканями, а кожа значительно мобилизована, поэтому даже большие дефекты кожи не представляют проблем.

Переломы мышечков большеберцовой кости

- **Рекомендуется** всем пациентам с переломами проксимального эпиметафиза большеберцовой кости без противопоказаний к оперативному лечению проводить экстренный остеосинтез [26, 31].

Уровень убедительности рекомендаций С (уровень достоверности доказательств 5)

Комментарии: *Отказ от экстренного остеосинтеза может быть обоснован только отсутствием технической возможности или противопоказаниями, а также информированным отказом пациента. Наличие ссадин и поверхностных ран без признаков воспаления со сроком менее 24 часов от момента травмы не является противопоказанием для любых методик остеосинтеза. Первично-отсроченный и вторичный остеосинтез выполняются после устранения причин отказа от экстренного вмешательства: соответствие местным критериям операбельности, достижения компенсации по сопутствующей соматической патологии и выполнение технических требований к избранной методике остеосинтеза, а также с учётом действующей очередности плановых вмешательств.*

- **Рекомендуется** всем пациентам без противопоказаний к оперативному лечению и при наличии достоверных данных обследования выполнять остеосинтез перелома одного мыщелка в первые сутки [1, 2, 26, 31].

Уровень убедительности рекомендаций С (уровень достоверности доказательств 5)

Комментарии: *Необходимость выполнения КТ (внутрибольничная очередь на КТ) может служить основанием для выполнения операции в отсроченном порядке. При изолированном переломе одного мыщелка и отсутствии импрессии допускается минимально инвазивная репозиция и фиксация с ЭОП-контролем или артроскопически управляемый остеосинтез. В этих случаях допустимо использование 2-3 канюлированных винтов или аппарата внешней фиксации. Операцию выполняют в ЭОП-операционной при наличии полного комплекта имплантатов с установочным инструментарием.*

В остальных случаях операция включает артротомию, открытое сопоставление отломков и накостный остеосинтез - открытую репозицию и внутреннюю фиксацию (ORIF). При этих переломах методом выбора (наиболее эффективным и обоснованным) является остеосинтез пластинами с угловой стабильностью: «locking plate» (LP), или вильчатыми пластинами. Допускается использование пластин с фиксацией незамыкаемыми винтами и спонгиозной 6,5мм резьбой, фиксирующей эпифиз: Г-образной и поддерживающей на наружном мыщелке и Т-образной - на внутреннем при отсутствии остеопороза или низких его степенях.

Фиксация только винтами при оскольчатых и импрессионных переломах считается не отвечающей современным требованиям эффективности и применяться не должна.

- **Рекомендуется** выполнять оперативное лечение с обескровливанием конечности [2, 13, 26, 31, 34, 38].

Уровень убедительности рекомендаций С (уровень достоверности доказательств 5)

Комментарии: *Для этого применяют два жгута: первый – жгут кровоостанавливающий матерчато-эластичный (венозный), которым осуществляют бинтование от плюсны в проксимальном направлении до нижней трети бедра, на которую накладывают жгут кровоостанавливающий резиновый (артериальный), после чего венозный снимают. Операцию проводят на обескровленном сегменте, что обеспечивает низкую вероятность ошибок, точность репозиции, низкую*

кровотерю. Обескровливание при изолированном переломе одного мыщелка продолжают до ушивания раны, а при переломах обоих мыщелков - до окончательной стабилизации перелома, после чего кровоток восстанавливают, осуществляют остановку кровотечения и затем ушивают рану.

- **Рекомендовано** у всех категорий пациентов при переломах, включающих отщеп метафиза и импрессию в передних и центральных отделах суставных поверхностей, выполнять переднелатеральный или переднемедиальный доступ с мобилизацией переднего рога мениска. [1, 11; 12]

Уровень убедительности рекомендаций С (уровень достоверности доказательств 4)

- **Рекомендовано у всех категорий** пациентов даже при повреждениях мениска стремиться его сохранять. При ревизии перелома также рекомендуется проверить переднезаднюю стабильность и состояние крестообразных связок [2, 13, 26, 31, 34, 38].

Уровень убедительности рекомендаций С (уровень достоверности доказательств 5)

- **Рекомендуется** у всех пациентов применять для открытой репозиции импрессионного фрагмента приём «открытая книга», состоящий из пяти этапов:
 1. отведение кортикального фрагмента;
 2. последовательный подъём импрессионных фрагментов суставной поверхности на нормальный уровень и точное сопоставление по краям хрящевых поверхностей: центр правильно отрепонированной суставной поверхности - умеренно выпуклый, не имеет ступенек и располагается визуально выше костно-хрящевых краёв закрываемой как книга кортикальной пластинки;
 3. фиксация отломка 2-3 фрагментами спиц Илизарова «изнутри-наружу» с выведением спиц через кожу на противоположной стороне и скусыванием их по краю фрагмента, так, чтобы они не препятствовали закрытию кортикальной створки;
 4. определение объёма импрессионного дефекта (т.е. формы и размеров трансплантата) с выполнением костной пластики, забором аутооттрансплантата или использованием донорской или синтетических костезаменителей;

5. окончательная фиксация - закрытие кортикальной створки и фиксация отломков пластиной, удаление временных спиц в случае, когда импрессионный фрагмент является изолированным при надёжной фиксации над трансплантатом. [1, 2, 13, 26, 31, 34, 38].

Уровень убедительности рекомендаций С (уровень достоверности доказательств 5)

Комментарий. При многоскольчатом переломе импрессионного фрагмента отломки между собой сшивают 2-мя - 4мя спицами 02 мм, которые проводят через кортикальный фрагмент над верхним краем пластины или через специальные «спицевые отверстия» в последних моделях «locking plate», и внедрением их в неповреждённый субхондральный слой противоположного мыщелка и только после этого удаляют временные спицы

- **Рекомендуется** у всех пациентов при изолированных центральных импрессиях без повреждения кортикальных стенок эпиметафиза репозицию рекомендовано осуществлять «выбиванием» импрессионного фрагмента импактором через кортикальную створку диаметром 1,5-2 см, которую открывают остеотомом в скате метафиза под участком импрессии с последующей костной пластикой и фиксацией отломков винтами через трансплантат и закрытием створки [1, 2, 13, 26, 31, 33, 34, 38].

Уровень убедительности рекомендаций С (уровень достоверности доказательств 4)

Комментарии: Учитывая значительность усилий, передаваемых на остеотом, которые приводят к полному смятию спонгиозной ткани, целесообразно на время импакции последнюю извлечь остеотомом до субхондрального (жесткого и несминаемого) слоя, а после репозиции уложить аутокость обратно. Вначале под отрепонированный импрессионный фрагмент укладывают прочный несущий основной трансплантат, а затем под створку возвращают сохранённую губчатую аутокость. Это позволяет уменьшить объём костной пластики на 33 2 см -5 см. Операция может быть выполнена как под визуальным, так и под артроскопическим или ЭОП-контролем. Основная фиксация осуществляется 2-3 винтами, проведёнными в субхондральном слое через кортикальную стенку, сквозь несущий трансплантат в неповреждённую кортикальную стенку противоположного мыщелка. При выраженном остеопорозе винты вводят через наклонную пластину, которая обеспечивает более высокую надёжность.

В качестве донорского материала используется фрагмент крыла подвздошной кости или участок губчатой кости из прилежащего мыщелка бедра. Из бедра костный трансплантат забирается через толстую кортикально-губчатую створку с восстановлением кровоснабжаемой кортикальной поверхности донорского места и его герметизацией для профилактики гематом и последующей консолидации с восстановлением прочности донорского места. Из крыла подвздошной кости для профилактики длительного болевого синдрома трансплантат забирают с сохранением края гребня с фиксирующимися к нему мышцами брюшного пресса. Методика забора трансплантата вместе с краем является устаревшей, так как приводит к длительному стойкому болевому синдрому.

Промежуточный рентгенконтроль на этапе окончательной репозиции обязателен, предпочтительное время выполнения - после введения проксимальных спонгиозных винтов в субхондральную кость и фиксации диафизарной части пластины одним-двумя винтами. При этом контролируется не только чистота суставной поверхности, но и расположение проксимальных винтов: корректность направления и отсутствие в полости сустава фиксирующих элементов.

После фиксации пластины первыми винтами (60-80-я минуты операции) восстанавливают кровоток в конечности, снимая жгут или сбрасывая до нуля давление пневмоманжеты, и проводят окончательный гемостаз. Подшивают на место мобилизованный (или оторванный при травме) мениск. Вводят остальные кортикальные винты. Коленный сустав ушивают наглухо с активным дренированием одновременно и полости сустава и ложа пластинки. Активное дренирование проводят во всех случаях независимо от кровоточивости раны и объёма операционной кровопотери. Дренирование при малоинвазивных вмешательствах не применяется.

В послеоперационном периоде проводится иммобилизация задней гипсовой лонгетой в положении полного разгибания сроком от трёх суток (остеосинтез без мобилизации мениска и артротомии) до 7-10 суток (шов мениска после его разрыва или мобилизации) с последующей разработкой движений пассивным свешиванием голени через край койки. Активное удержание разогнутой голени на весу откладывают до 4-6 недели в

зависимости от характера перелома, прочности костной ткани и надёжности достигнутой фиксации. Иммобилизация на срок 4-6 недель проводится после шва крестообразных или коллатеральных связок, или отрыва межмышцелкового возвышения при невозможности его надёжной фиксации.

- **Рекомендуется** обеспечить наличие компонентов донорской крови перед остеосинтезом перелома обоих мыщелков [2, 13, 26, 31, 34, 37, 38].

Уровень убедительности рекомендаций С (уровень достоверности доказательств 5)

Комментарии: Операция также выполняется с обескровливанием конечности, однако, учитывая больший по сравнению с остеосинтезом одного мыщелка объём и длительность вмешательства, половина которого проходит после восстановления кровотока, обычно у 10-30% таких пациентов требуется восполнение кровопотери в объёме 1-3 доз крови.

- **Рекомендуется** при оскольчатых переломах обоих мыщелков и переломо-вывихах, где имеется повреждение практически всех структур - разрез осуществлять с отсечением бугристости большеберцовой кости и широкой ревизией сустава [2, 13, 16, 26, 31, 37–39].

Уровень убедительности рекомендаций С (уровень достоверности доказательств 4)

Комментарии: сущность данной манипуляции заключается в выполнении продольного кожно-фасциального разреза, под которым осуществляется углубленный разрез с поперечным рассечением капсулы под менисками до уровня коллатеральных связок и отсечением бугристости большеберцовой кости. Для контроля открытой репозиции отводят надколенник со связкой - вверх, а мениски - в стороны. Поскольку при переломах обоих мыщелков довольно редко повреждается сама бугристость большеберцовой кости, это позволяет формировать в ней упорный костный уступ глубиной 8-10 мм и высотой 15-20 мм, который успешно препятствует тяге связки надколенника. Фрагмент вырубается удлинённым до 4-5 см для удобства последующей фиксации - верхушка фрагмента находится в зоне, где компактная кость имеет достаточную толщину и прочность. Эта форма фрагмента позволяет выполнить при закрытии раны технически простую и безопасную его фиксацию двойным проволочным швом, который проводят через каналы в компактной кости под верхушкой удлинённого фрагмента. При вовлечении бугристости в зону многооскольчатого перелома связку надколенника поднимают вместе с отколовшимся фрагментом.

Для этого разреза характерно отсутствие некрозов кожи, и сохранение естественной фиксации менисков к капсуле. Фиксация бугристости с опорным уступом позволяет до снятия швов начинать пассивные движения в коленном суставе (свешивание голени) и к моменту выписки пациента из клиники достичь амплитуды сгибания, приближающейся к прямому углу. Этот разрез при самых тяжелых травмах, угрожающих развитием тяжелого дегенеративнодистрофического процесса, позволяет сохранить не только функцию, но и наилучшие условия для выполнения в отдалённом периоде эндопротезирования, требующего высокого качества местных тканей.

- **Рекомендуется** у всех категорий пациентов при переломе обоих мыщелков надёжность фиксации обеспечивать при помощи массивной пластиной угловой стабильностью при введении в проксимальные отверстия 3-4 блокируемых винтов достаточной длины (до 70-80 мм), которые должны перфорировать кортикальный слой противоположного мыщелка. Винты должны быть ориентированы так, чтобы пройти через субхондральные слои на обеих сторонах, причём пластина должна располагаться на стороне большего повреждения [1, 2, 13, 26, 31].

Уровень убедительности рекомендаций С (уровень достоверности доказательств 5).

- **Рекомендуется** у всех категорий пациентов при обширных ревизиях с обнажением медиальной и латеральной поверхностей эпиметафиза большеберцовой кости трубки активного дренажа укладывать с обеих сторон [1, 2, 13, 26, 31, 34, 38].

Уровень убедительности рекомендаций С (уровень достоверности доказательств 5)

- **Рекомендуется** обязательно выполнять иммобилизацию в послеоперационном периоде [2, 13, 26, 31, 35, 37, 38].

Уровень убедительности рекомендаций С (уровень достоверности доказательств 5)

Комментарии: *Она проводится до спадения отёка, а при переломах-вывихах её длительность определяется травмой связок и способом их восстановления, что в среднем составляет от 3 до 6 недель.*

- **Рекомендуется** после операции в первые сутки применять локальную гипотермию на коленный сустав и в/3 голени, а также возвышенное положение конечности при постельном режиме до спадения отёка [29, 30].

Уровень убедительности рекомендаций С (уровень достоверности доказательств 5)

- **Рекомендуется** организовать ортопедический режим всех пациентов следующим образом:

В среднем с 4-6 дня разрешается вставать на костыли без нагрузки на ногу.

Приблизительно в этот же срок при отсутствии повреждения связок снимается иммобилизация, она заменяется на эластичное бинтование или компрессионный чулок с I-II степенью компрессии, и пациент начинает восстанавливать движения в коленном суставе с пассивным свешиванием голени. [1, 2, 4, 13, 26, 31, 34, 37, 38].

Уровень убедительности рекомендаций С (уровень достоверности доказательств 5)

- **Рекомендуется** у всех пациентов считать методом выбора первичную хирургическую обработку ран, открытую репозицию, ограниченную внутреннюю фиксацию суставной поверхности эпифиза и чрескостный остеосинтез спицевыми или спицестержневыми аппаратами [1, 2, 13, 26, 31, 37, 39].

Уровень убедительности рекомендаций С (уровень достоверности доказательств 4)

Комментарии: Пациент доставляется в транспортной шине в операционную, где с участием анестезиолога достигают полного эффекта анестезии (спинномозговая анестезия или наркоз). На первом (нестерильном этапе) производится освобождение стопы из шины, обработка операционного поля под проведение пяточной спицы и хирург - в стерильных перчатках обрабатывает стопу и проводит спицу, после чего ассистент снимает транспортную иммобилизацию. Налаживается скелетное вытяжение на дистракторе ортопедического стола, на которой конечность укладывают так, чтобы вне контакта с шиной оставалась не только голень, но и верхняя треть бедра. Производится мытьё всей голени и раны проточной водой щётками с мыльным раствором и первичная остановка кровотечения (при наличии жгута, последний снимают после налаживания вытяжения). Производится повторная - полноценная и окончательная обработка операционного поля растворами антисептиков по общим правилам (троекратно кожными спиртосодержащими антисептиками), отграничение операционного поля с укрыванием стерильными простынями. Бригада перемывается и одевает стерильные халаты, под верхнюю треть голени и коленный сустав подкладывают стерильный большой лоток или тазик для сбора промывных вод при окончательной обработке раны.

После этого (вторым этапом - в стерильных условиях, после мытья рук хирурга и ассистента, и одевания халатов) и проводят окончательную первичную хирургическую обработку раны (ПХО).

ПХО включает: рассечение раны, достаточное для полноценной ревизии, иссечение всех нежизнеспособных и загрязнённых тканей, обеспечивается окончательный гемостаз. Скелетирование концов отломков распатором не производится. Отломки сопоставляют и временно фиксируют спицей или инструментом. Применяется ограниченная внутренняя фиксация отломков, несущих суставные поверхности таким образом, чтобы эпифиз большеберцовой кости представлял из себя единый анатомически правильно собранный костный конгломерат, пригодный для закрытой фиксации в кольце (Дуге 2/3 или 3/5 кольца). Производится ушивание ран с обязательным активным дренированием раны и наложение наводящих швов. Сомнительные по показателям жизнеспособности участки кожи не иссекаются. Накладывается аппарат Илизарова из четырёх опор (колец) с промежуточным рентгенконтролем или ЭОП-контролем стояния отломков при помощи «С-дуги» и окончательной коррекцией: операцию заканчивают при полностью сопоставленных и надёжно фиксированных отломках. Предпочтительно использование полностью предварительно собранной конструкции аппарата, включающего две дуги 2/3 или 3/5 кольца на нижнюю треть бедра и эпифиз большеберцовой кости, а также 2 кольца. В качестве чрескостных элементов используется комбинация спиц и стержней: спицы фиксируют собственно мыщелки, стержни - диафизарный отломок голени, а при выраженном остеопорозе - дополнительно фиксируют бедро.

Удаление имплантата

- **Рекомендуется** у всех пациентов демонтаж аппарата внешней фиксации по завершении консолидации перелома МББК в срок 4-6 месяцев [1, 2, 4, 13, 26, 31, 34, 39].

Уровень убедительности рекомендаций С (уровень достоверности доказательств 4)

- **Рекомендуется** удаление внутренних фиксаторов после погружного остеосинтеза (внутренней фиксации - ORIF) перелома МББК в сроки 7-12 месяцев при достижении полной консолидации [1, 2, 13, 14, 26, 31, 34, 37, 38].

Уровень убедительности рекомендаций С (уровень достоверности доказательств 5)

Комментарии: *Следует убедить пациента в необходимости их удаления, поскольку после перелома у пациента неизбежно развивается артроз. Оставленный металлический имплантат препятствует проведению МРТ для планирования артроскопической санации коленного сустава на I-II стадиях развития артроза. При возникновении показаний к эндопротезированию через 5-20 лет на III стадии артроза не удалённый фиксатор является серьёзным препятствием замене сустава вследствие трудностей удаления фиксаторов, обусловленных остеоинтеграцией титановых элементов, а также явления холодной сварки в углостабильных отверстиях пластин, наиболее часто применяемых при этой патологии.*

Переломы диафиза большеберцовой кости

- **Рекомендуется** у всех категорий пациентов в целях достижения оптимального результата выбор метода хирургического лечения с учетом особенностей перелома [1, 11; 12]:
 - до начала оперативного лечения — попытка закрытой репозиции перелома (при отсутствии противопоказаний к подобной репозиции, в частности требующих исключительно оперативного лечения сложных многооскольчатых переломах)
 - при закрытых переломах средней части диафиза большеберцовой кости, а также при открытых переломах с достаточным количеством неповрежденных мягких тканей — интрамедуллярный остеосинтез
 - при наиболее тяжелых открытых переломах — типы ШВ и ШС по Gustilo, при политравме, а также при невозможности укрытия фиксатора (пластины, стержня) мягкими тканями — наложение аппарата внешней фиксации
 - при нестабильных переломах проксимальной и дистальной трети большеберцовой кости рекомендуется фиксация пластиной; по причине невозможности анатомичной репозиции и надежной фиксации не рекомендуется в подобных условиях использовать интрамедуллярный остеосинтез.

Уровень убедительности рекомендаций С (уровень достоверности доказательств 4)

- **Рекомендуется** у всех категорий пациентов закрытая репозиция костных отломков большеберцовой и малоберцовой костей с внутренней фиксацией либо иным способом остеосинтеза, рассмотренными в тезисах ниже [40, 41];

Уровень убедительности рекомендаций С (уровень достоверности доказательств 4)

- **Рекомендуется** применение интрамедуллярного остеосинтеза при большинстве закрытых переломов средней части диафиза большеберцовой кости, а также при открытых переломах с адекватными мягкотканными покровами. (типы I-II по Gustilo) [1].

Уровень убедительности рекомендаций С (уровень достоверности доказательств 5)

- **Рекомендуется** внешняя фиксация перелома при наиболее тяжелых открытых переломах (типы ШВ и ШС по Gustilo) с дефектами кости и переломах, при которых другие имплантаты, такие как пластины или стержни, не могут быть укрыты мягкими тканями [1; 11; 12].

Уровень убедительности рекомендаций С (уровень достоверности доказательств 4)

- **Рекомендуется** применение внешней фиксации также при политравме в целях быстрой стабилизации перелома без избыточного (дополнительного) воздействия на пациента (хирургия контроля повреждений) [1; 2; 11; 12].

Уровень убедительности рекомендаций С (уровень достоверности доказательств 5)

- **Рекомендуется** при наличии показаний применение внешней фиксации как дополнения к внутренней по решению лечащего (дежурного) врача травматолога-ортопеда [1, 11; 12].

Уровень убедительности рекомендаций С (уровень достоверности доказательств 5)

- **Рекомендуется** фиксация пластинами нестабильных переломов проксимальной и дистальной трети большеберцовой кости – с вовлечением сустава или без него по причине необеспечения интрамедуллярным стержнем анатомичной репозиции и адекватной фиксации перелома [1, 11; 12].

Уровень убедительности рекомендаций С (уровень достоверности доказательств – 5)

3.3 Обезболивание

- Обезболивание при переломах костей голени различной локализации **рекомендуется** проводить нестероидными противовоспалительными препаратами (НПВП), опиоидами в соответствии с показаниями и инструкцией по применению [1, 7, 11, 12].

Уровень убедительности рекомендаций С (уровень достоверности доказательств – 5)

3.4 Диетотерапия

Специфическая диетотерапия не разработана (всем пациентам показана общая восстановительная диета, за исключением имеющих сопутствующие заболевания терапевтического профиля, требующие коррекции диеты).

3.5 Иное лечение

Специальное иное лечение при данной патологии не требуется.

4. Медицинская реабилитация и санаторно-курортное лечение, медицинские показания и противопоказания к применению методов медицинской реабилитации, в том числе основанных на использовании природных лечебных факторов

Время начала движений в оперированном суставе определяется локализацией перелома, его характером, положением отломков, выраженностью реактивных явлений и особенностями течения репаративных процессов. Необходимо стремиться к возможно более раннему началу физических упражнений, так как при длительной иммобилизации сустава развиваются изменения, ограничивающие его подвижность.

Переломы надколенника

- **Рекомендовано** проводить медицинскую реабилитацию с первых дней после операции, используя следующие элементы и упражнения [29]
 - повороты в постели;
 - дыхательные упражнения (статического и динамического характера);
 - активные движения в крупных и мелких суставах нижних конечностей;
 - изометрические напряжения мышц нижних конечностей;
 - приподнимание туловища с поддержкой за балканскую раму или трапецию, подвешенную над постелью.

Уровень убедительности рекомендаций С (уровень достоверности доказательств 5)

- **Рекомендуется** всем категориям пациентов включать также следующие элементы и упражнения для предупреждения атрофии мышц и улучшения регионарной гемодинамики [1, 2, 37, 38, 4, 7, 10, 13, 26, 29, 31, 34]:
 - изометрическое напряжение мышц бедра и голени, интенсивность напряжений увеличивают постепенно, длительность 5-7 секунд, количество повторений 8-10 за одно занятие;
 - активные многократные сгибания и разгибания пальцев ног, а также упражнения, тренирующие периферическое кровообращение (опускание с

последующим приданием возвышенного положения поврежденной конечности);

- идеомоторные упражнения. .

Уровень убедительности рекомендаций С (уровень достоверности доказательств 5)

Комментарий: *идеомоторным упражнениям уделяют особое внимание, как методу сохранения двигательного динамического стереотипа, которые служат профилактике тугоподвижности в суставах. Особенно эффективными являются воображаемые движения, когда мысленно воспроизводится конкретный двигательный акт с давно выработанным динамическим стереотипом. Эффект оказывается значительно большим, если параллельно с воображаемыми, это движение реально воспроизводится симметричной здоровой конечностью. За одно занятие выполняют 12-14 идеомоторных движений;*

упражнения, направленные на восстановление опорной функции неповрежденной конечности (тыльное и подошвенное сгибание стопы, захватывание пальцами стопы различных мелких предметов, осевое давление ног на спинку кровати или подстопник);

- постуральные упражнения или лечение положением – укладка конечности в корригирующем положении. Она осуществляется с помощью лонгет, фиксирующих повязок, шин и т.д. Лечение положением направлено на профилактику патологических установок конечности. Для уменьшения болевых проявлений в зоне перелома и расслабления мышц бедра и голени под коленный сустав следует подложить ватно-марлевый валик, величину которого необходимо изменять в течение дня. Время процедуры постепенно увеличивают от 2—3 до 7—10 минут. Чередование пассивного сгибания с последующим разгибанием (при удалении валика) в коленном суставе улучшает движения в нем.

- упражнения на расслабление предусматривают сознательное снижение тонуса различных мышечных групп. Для лучшего расслабления мышц конечности больному придается положение, при котором точки прикрепления напряженных мышц сближены. Для обучения больного активному расслаблению используются маховые движения, приемы встряхивания, сочетание упражнений с удлиненным выдохом;

- упражнения для свободных от иммобилизации суставов оперированной конечности, которые способствуют улучшению кровообращения, активизации репаративных процессов в зоне повреждения;
- упражнения для здоровой симметричной конечности, для улучшения трофики оперированной конечности;
- облегченные движения в суставах оперированной конечности выполняют с самопомощью, с помощью инструктора ЛФК.

Переломы мышечков большеберцовой кости

- **Рекомендуется** всем больным после остеосинтеза мышечков большеберцовой кости сустава полноценное функциональное, социально-бытовое и профессиональное восстановление, основанное на следующих принципах: раннее начало, непрерывность, последовательность, комплексность, индивидуальный подход в проведении лечебных мероприятий [1, 2, 4, 10, 13, 26, 31, 34, 37, 38].

Уровень убедительности рекомендаций С (уровень достоверности доказательств 5)

- **Рекомендовано** всем категориям пациентов лечебно-восстановительный период начинать в стационаре, где осуществлялось оперативное вмешательство и продолжать, как правило, до 2 недель, а также продолжать восстановительное лечение в реабилитационных отделениях, заканчивать - в специализированных лечебницах восстановительного лечения или санаторно-курортных учреждениях [1, 2, 13, 26, 27, 31, 32].

Уровень убедительности рекомендаций С (уровень достоверности доказательств 5)

Комментарии: *Задачами раннего послеоперационного периода являются профилактика послеоперационных осложнений со стороны сердечно-сосудистой системы, органов дыхания, желудочно-кишечного тракта и предупреждение трофических расстройств. Специальные задачи включают уменьшение отека мягких тканей и создание оптимальных анатомо-физиологических условий для заживления травмированных во время операции тканей. Средствами для решения этих задач являются упражнения для грудного и диафрагмального дыхания, для мелких суставов конечностей, присаживание в постели с помощью рук.*

- **Рекомендуется** всем пациентам назначать по показаниям следующие мероприятия:

- для профилактики пневмонии и застойных явлений в легких рекомендовано назначать дыхательную гимнастику и вибромассаж грудной клетки;
- при рефлекторной задержке мочеиспускания проводить 1 - 3 процедуры электростимуляции мочевого пузыря;
- В процессе иммобилизации коленного сустава, которая продолжается до 5-х - 7-х суток, ЛФК в виде активных упражнений для суставов верхних конечностей и не оперированной нижней конечности, а также движения в голеностопном суставе и суставах стопы оперированной нижней конечности [1, 2, 26, 31, 33, 38, 42].

Уровень убедительности рекомендаций С (уровень достоверности доказательств 5)

- **Рекомендуется** у всех категорий пациентов окончательное освобождение коленного сустава от иммобилизации с назначением активных и пассивных движений в оперированном коленном суставе после стихания болей в операционной ране и спадения отёка, что для переломов мыщелков большеберцовой кости соответствует 5-7 суткам, а также начало разработки пассивным свешиванием голени, добиваясь за 1-2 недели сгибания до угла 70°-80° [1, 2, 26, 31].

Уровень убедительности рекомендаций С (уровень достоверности доказательств 5)

Комментарии: С первые трое суток пациент удерживает конечность в возвышенном положении на устройстве демпфирующем для скелетного вытяжения (шине Белера), а с 3-х суток под руководством инструктора ЛФК больного начинают обучать присаживаться в кровати с помощью рук и надкроватной рамы, либо обеспечивать пассивный перевод его в положение сидя с опусканием оперированной конечности на пол.

Важным элементом раннего реабилитационного периода является обучение больного самостоятельно вставать с постели и ложиться на нее. В первые полтора месяца пациенту с импрессионным переломом не рекомендовано удерживать на весу оперированную ногу в полном разгибании в горизонтальном положении, так как это приводит к перегрузке восстановленной импрессионной зоны перелома. Для этого не оперированной ногой больной поддерживает оперированную под область ахиллова сухожилия и с её помощью опускает ногу или поднимает на кровать.

При удовлетворительном самочувствии в этом положении на третий день после операции с помощью инструктора (или медперсонала) больного обучают ходьбе на костылях.

- **Рекомендуется** всем пациентам начинать хождение по 2-5 мин каждый час, после чего укладывание оперированной нижней конечности на устройство демпфирующее для скелетного вытяжения (шину Белера). Через 3-7 дней пациент может находиться в положении со свешенной ногой столько времени, сколько это не вызывает дискомфорт в оперированном коленном суставе [1, 2, 26, 31, 33, 35, 38].

Уровень убедительности рекомендаций С (уровень достоверности доказательств 5)

Комментарии: *При ходьбе на костылях оперированная конечность совершает имитацию шага (фиксация шага), при которой конечность походит все циклы шага, при практически полном отсутствии опорной нагрузки. При этом нагрузка на стопы составляет до половины массы нижней конечности.*

Основным условием обучения ходьбе с дополнительной опорой на костыли (ходунки) является сохранение равновесия, стоя на здоровой ноге. Обучение предполагает строгое соблюдение «правила треугольника»: здоровая нога никогда не Должна находиться на линии костылей - она либо впереди, либо позади линии, соединяющей точки опоры костылей.

Ограничение нагрузки необходимо для профилактики вторичных импрессий, учитывая длительный период перестройки трансплантата и тот факт, что все отломки импрессионной зоны являются аваскулярными и нуждающимися в 2-3 месячном периоде реваскуляризации до начала действительной консолидации, способной противостоять вторичной импрессии.

- **Рекомендуется** выписка пациента на амбулаторное лечение при благоприятном послеоперационном течении с назначением контрольных осмотров оперирующим врачом травматологом-ортопедом на сроках 1,5 месяца (рентгенконтроль, контроль сгибания и разгибания, состояние сустава) для решения вопроса о работе на велотренажёре; 3 месяца (рентгенконтроль, контроль сгибания и разгибания, состояние сустава) для решения вопроса о дозированной нагрузке и 4-5 месяцев (рентгенконтроль, контроль сгибания и разгибания, состояние сустава) для решения вопроса о переходе на ходьбу с полной нагрузкой и страховочной опорой на трость

(без нагрузки на трость), но с возможностью нагрузки на трость в случае потери равновесия [1, 2, 26, 31].

Уровень убедительности рекомендаций С (уровень достоверности доказательств 5)

Комментарии: *Больного обучают двигательному режиму ходьбы по лестнице, при которой больной одной рукой обязательно должен опираться на перила, а другой рукой - на оба костыля, сложенные вместе, или на сопровождающего, если имеется такая возможность. Это тренируется в период между 7 и 14-м днём после операции с учётом физического состояния пациента. Пациентам старческого возраста эта рекомендация требует непременно учёта индивидуальных физических возможностей.*

К моменту перехода к дозированной нагрузке амплитуда движений в коленном суставе составляет: сгибание - не менее 60° и разгибание - не менее 175° с возможностью безболезненной опорной нагрузки не менее 35-30 кг при измерении на напольных весах. С начала 4-го месяца ежедневное увеличение нагрузки на конечность составляет 2-3 кг. и при достижении имеющейся массы тела осуществляется переход с костылей на трость. При повышенной массе тела все эти величины сохраняются, но соответственно увеличивается период выхода на полую нагрузку. При выходе на полную нагрузку трость пациент должен удерживать на стороне повреждения для профилактики перегрузки в случае, если пациент оступится и будет вынужден для профилактики падения нагрузить оперированную ногу.

У больных с выраженной комбинированной контрактурой процесс полного восстановления функции может затягиваться на более длительный срок. В этом случае пациента ориентируют на выполнение мобилизирующей операции при удалении фиксаторов.

- **Рекомендуется** разрешение полной нагрузки в среднем через 4-5 месяцев после операции. [1, 2, 26, 31, 33, 37, 42].

Уровень убедительности рекомендаций С (уровень достоверности доказательств 5)

Комментарий: *Основу лечебных мероприятий этого периода восстановительного лечения составляют бальнеотерапевтические процедуры, которые рекомендуют проводить в специализированных центрах или санаторно-курортных учреждениях. При использовании бассейна пациент должен быть способен ходить с тростью и восстановить амплитуду сгибания в коленном суставе более 90° для*

профилактики повторных травм при падении в бассейне и проблем с выходом из последнего, а также использования костылей на мокром кафеле.

- **Рекомендуется** ориентировать пациента на проведение активной разработки движений в суставах оперированной нижней конечности после удаления фиксаторов, так как после этой операции отмечается увеличение амплитуды сгибания на 10°-20° и достижение нормального объема движений в коленном суставе, при этом необходима реабилитация с тренировкой мышечной силы [1, 26, 31].

Уровень убедительности рекомендаций С (уровень достоверности доказательств 5)

Переломы диафиза большеберцовой кости

- **Рекомендуется** ЛФК всем пациентам в реабилитационных целях с первых дней после операции [29, 30].

Уровень убедительности рекомендаций С (уровень достоверности доказательств – 5)

Комментарии. *Показано активное ведение больных:*

- *повороты в постели;*
- *дыхательные упражнения (статического и динамического характера);*
- *активные движения в крупных и мелких суставах плечевого пояса и верхних конечностей;*
- *изометрические напряжения мышц плечевого пояса и верхних конечностей;*
- *приподнимание туловища с поддержкой за балканскую раму или трапецию, подвешенную над постелью.*

Специальные упражнения для оперированной конечности рекомендуются всем пациентам в послеоперационном периоде для предупреждения атрофии мышц и улучшения регионарной гемодинамики поврежденной конечности, применяют:

- *изометрическое напряжение мышц бедра и голени, интенсивность напряжений увеличивают постепенно, длительность 5-7 секунд, количество повторений 8-10 за одно занятие;*
- *активные многократные сгибания и разгибания пальцев ног, а также упражнения тренирующие периферическое кровообращение (опускание с последующим приданием возвышенного положения поврежденной конечности);*

Идеомоторным упражнениям уделяют особое внимание, как методу сохранения двигательного динамического стереотипа, которые служат профилактике тугоподвижности в суставах. Особенно эффективными являются воображаемые движения, когда мысленно воспроизводится конкретный двигательный акт с давно выработанным динамическим стереотипом. Эффект оказывается значительно большим, если параллельно с воображаемыми, это движение реально воспроизводится симметричной здоровой конечностью. За одно занятие выполняют 12-14 идеомоторных движений;

- упражнения, направленные на восстановление опорной функции неповрежденной конечности (тыльное и подошвенное сгибание стопы, захватывание пальцами стопы различных мелких предметов, осевое давление ногой на спинку кровати или подстопник);

- постуральные упражнения или лечение положением – укладка конечности в корригирующем положении. Она осуществляется с помощью лонгет, фиксирующих повязок, шин и т.д. Лечение положением направлено на профилактику патологических установок конечности. Для уменьшения болевых проявлений в зоне перелома и расслабления мышц бедра и голени под коленный сустав следует подложить ватно-марлевый валик, величину которого необходимо изменять в течение дня. Время процедуры постепенно увеличивают от 2—3 до 7—10 минут. Чередование пассивного сгибания с последующим разгибанием (при удалении валика) в коленном суставе улучшает движения в нем.

- упражнения на расслабление предусматривают сознательное снижение тонуса различных мышечных групп. Для лучшего расслабления мышц конечности больному придается положение, при котором точки прикрепления напряженных мышц сближены. Для обучения больного активному расслаблению используются маховые движения, приемы встряхивания, сочетание упражнений с удлиненным выдохом;

- упражнения для свободных от иммобилизации суставов оперированной конечности которые способствуют улучшению кровообращения, активизации репаративных процессов в зоне повреждения;

- упражнения для здоровой симметричной конечности, для улучшения трофики оперированной конечности;

- облегченные движения в суставах оперированной конечности выполняют с самопомощью, с помощью инструктора ЛФК.

Индикаторы эффективности лечения и безопасности методов диагностики и лечения (рекомендуется проводить подобную оценку всем пациентам, получавшим реабилитационное лечение в послеоперационном периоде):

- удовлетворительное стояние костных отломков на контрольных рентгенограммах.
- восстановление функции поврежденной конечности [29].

5. Профилактика и диспансерное наблюдение, медицинские показания и противопоказания к применению методов профилактики

Переломы надколенника

Профилактика переломов надколенника не отличается от таковой при остальных травмах: соблюдение правил техники безопасности самим пациентом и осуществление мер по созданию травмобезопасной среды со стороны государства, в частности – применение инженерно-технического обеспечения зон повышенной опасности мерами активной и пассивной защиты граждан (освещение на дорогах, борьба с гололёдом, поддержание транспортных средств в исправном состоянии, оснащение их средствами пассивной безопасности). Профилактикой контрактур коленного сустава и пателлофemorального артроза является соблюдение ортопедами-травматологами технологий лечения травм этой локализации и выполнение пациентами рекомендаций ортопедов, а также преемственность на её этапах [1], [2], [6], [30], [43].

После выполнения оперативного вмешательства и обеспечения профилактической терапии в стационаре пациент должен быть выписан под наблюдение врачей травмпункта.

- **Рекомендовано** выполнение контрольной рентгенографии в следующие сроки:
 - ✓ 1,5 месяца (на консультации решается вопрос об эффективности восстановления движений и целесообразности её интенсификации);
 - ✓ 3 месяца (на консультации решается вопрос об эффективности восстановления движений и начале дозированной нагрузки);
 - ✓ 4 месяца (решение вопроса о вероятных сроках завершения консолидации и восстановления трудоспособности)

- ✓ 8-12 месяцев (решение вопроса об удалении фиксатора). Рекомендовано по данным этапных рентгенографий консультироваться с клиникой, в которой прооперирован пациент и учитывать рекомендации оперировавшего хирурга по дальнейшему лечению [1, 2, 43].

Уровень убедительности рекомендаций С (уровень достоверности доказательств 5)

Переломы мышечков большеберцовой кости

Профилактика переломов НТП не отличается от таковой при остальных травмах: соблюдение правил техники безопасности самим пациентом и осуществление мер по созданию травмобезопасной среды со стороны государства, в частности - применение инженерно-технического обеспечения зон повышенной опасности мерами активной и пассивной защиты граждан (освещение на дорогах, борьба с гололёдом, поддержание транспортных средств в исправном состоянии, оснащение их средствами пассивной безопасности). Профилактикой контрактур и псевдоартрозов НТП является соблюдение ортопедами-травматологами технологий лечения травм этой локализации и выполнение пациентами рекомендаций ортопедов, а также преемственность на её этапах [1, 2, 12, 15, 26].

После выполнения оперативного вмешательства и обеспечения профилактической терапии в стационаре пациент должен быть выписан под наблюдение врачей травмпункта.

- **Рекомендуется** всем пациентам выполнение контрольных рентгенографий в следующие сроки:
 - ✓ 1,5 месяца (на консультации решается вопрос об эффективности восстановления движений и целесообразности её интенсификации);
 - ✓ 3 месяца (на консультации решается вопрос об эффективности восстановления движений и начале дозированной нагрузки);
 - ✓ 4 месяца (решение вопроса о вероятных сроках завершения консолидации и восстановления трудоспособности)
 - ✓ 8-12 месяцев (решение вопроса об удалении фиксатора). Рекомендовано по данным этапных рентгенографий консультироваться с клиникой, в которой прооперирован пациент и учитывать рекомендации оперировавшего хирурга по дальнейшему лечению [1, 2, 26, 31, 33, 37, 42].

Уровень убедительности рекомендаций С (уровень достоверности доказательств 5)

Переломы диафиза большеберцовой кости

Профилактика при диафизарных переломах голени состоит из профилактики травм и профилактики осложнений при лечении.

- **Рекомендуется** всем категориям пациентов в целях профилактики травм рекомендуются следующие меры [29, 30]:
 - Использование защитной одежды, обуви, очков и иных приспособлений при контакте с опасными факторами на производстве.
 - Всестороннее соблюдение техники безопасности на производстве.
 - Повышение безопасности дорожного движения путем принятия соответствующих мер (меры безопасности конструкции автомобилей, оборудование заграждениями мест концентрации ДТП, разделение транспортных потоков, ношение светоотражающих элементов в темное время суток пешеходами и велосипедистами и иные).
 - Профилактика бытового травматизма.
 - Принятие иных мер против травматизма.

Уровень убедительности рекомендаций С (уровень достоверности доказательств 5)

Рекомендуется в целях профилактики различных осложнений всем категориям пациентов следующий комплекс мер [29, 30]:

- для профилактики тромботических осложнений - вазокомпрессия нижних конечностей с применением эластичных бинтов или чулков;
- для профилактики пневмонии — ранняя активизация пациента, ЛФК, дыхательная гимнастика и массаж.

Уровень убедительности рекомендаций С (уровень достоверности доказательств 5)

- **Рекомендуется** для усиления защитных резервов организма пациента — ранняя активизация, обучение передвижению на костылях без нагрузки или с нагрузкой (в зависимости от вида перелома и операции) на оперированную конечность; выписка на амбулаторное лечение после освоения техники передвижения на костылях [29].

Уровень убедительности рекомендаций С (уровень достоверности доказательств 5)

- **Рекомендуется** с целью контроля процесса восстановления и ранней профилактики возможных осложнений проведение контрольных рентгенограмм всем категориям пациентов на 6,12,36 неделе после операции[1, 26, 31].

Уровень убедительности рекомендаций С (уровень достоверности доказательств 5)

- **Рекомендуется** всем пациентам в целях профилактики и лечения жировой эмболии и тромбоэмболических осложнений назначать препараты (антитромботические средства), вазокомпрессия нижних конечностей с применением эластичных бинтов или чулков Для профилактики пневмонии необходимо ранняя активизация больного, ЛФК, дыхательная гимнастика и массаж[44], [45]..

Уровень убедительности рекомендаций С (уровень достоверности доказательств 5)

- **Рекомендуется** ранняя активизация для всех пациентов, обучение передвижению на костылях без нагрузки или с нагрузкой (в зависимости от вида перелома и операции) на оперированную конечность, выписка на амбулаторное лечение после освоения техники передвижения на костылях [1, 26, 31].

Уровень убедительности рекомендаций С (уровень достоверности доказательств 5)

- **Рекомендуется** контрольные рентгенографии всем пациентам проводить на 6, 12 и 36 неделе после операции [1, 26, 31].

Уровень убедительности рекомендаций С (уровень достоверности доказательств – 5)

6. Организация оказания медицинской помощи

Показания для госпитализации в медицинскую организацию:

- 1) Данные за перелом голени в различных ее отделах.

Показания к выписке пациента из медицинской организации

- 1) При хирургическом лечении: отсутствие признаков воспаления послеоперационных ран и нормальных клинико-лабораторных показателей (общий анализ крови, данные УЗИ сосудов) не ранее 5 суток после остеосинтеза.
- 2) При консервативном лечении — удовлетворительное стояние костных отломков при контрольной рентгенографии голени после наложения лонгеты и не ранее суток после фиксации голени циркулярной гипсовой повязкой.

7. Дополнительная информация (в том числе факторы, влияющие на исход заболевания или состояния)

Для оценки функционального результата лечения пациентов с переломом мыщелков большеберцовой кости используется Шкала оценки Общества коленного сустава (Knee Society Score – KSS) (Приложение Г1).

Критерии оценки качества медицинской помощи

№	Критерии качества	Уровень убедительности рекомендаций	Уровень достоверности доказательств
Этап постановки диагноза			
1	Выполнен ортопедический осмотр, измерение основных параметров (степень подвижности отломков, амплитуда движений в коленном суставе, степень деформации).	С	5
2	Выполнена рентгенография коленного сустава в прямой и боковой проекциях	С	5
3	Выполнена компьютерная томография нижней конечности (коленного сустава) по показаниям	С	5
4	Выполнен общий анализ крови с подсчетом лейкоцитарной формулы, анализ крови биохимический общетерапевтический, общий анализ мочи	С	5
1. Этап оперативного лечения			
5	Достигнута стабильная фиксация отломков, позволяющая проводить раннюю разработку движений в коленном суставе	С	5
6	Произведено восполнение всех межотломковых костных дефектов	С	5
7	Расположение элементов конструкции в точности соответствует предписанному технологией	С	5
2. Этап контроля эффективности лечения			
8	Выполнена рентгенография коленного сустава в двух проекциях после операции	С	5

№	Критерии качества	Уровень убедительности рекомендаций	Уровень достоверности доказательств	
			С	5
9	Выполнена контрольная рентгенография коленного сустава		С	5
	3. Этап проведения сопроводительной терапии			
10	Выполнена периоперационная антибиотикопрофилактика		С	5
11	Назначена реабилитационная терапия в послеоперационном периоде, направленная на раннюю разработку движений в коленном суставе		С	5

Переломы диафиза большеберцовой кости

№	Критерии качества	Уровень убедительности рекомендаций	Уровень достоверности доказательств	
			С	5
1	Произведена рентгенография голени		С	5
2	Проведена ультразвуковая доплерография сосудов (артерий и вен) нижних конечностей		С	5
3	Выполнен комплекс лабораторного обследования перед операцией: общий (клинический) анализ крови, анализ крови биохимический общетерапевтический, коагулологическое исследование крови, исследования на ВИЧ, RW, вирусные гепатиты В и С, определена группа крови и резус-фактор.		С	5
4	Произведена контрольная рентгенография голени		С	5

Список литературы

1. В. Ключевский, Хирургия повреждений: руководство для хирургов и травматологов районных больниц. Рыбинск: ОАО Рыбинский дом печати, 2004.
2. М. Мюллер, М. Альговер, Р. Шнайдер, and X. Вилленеггер, Руководство по внутреннему остеосинтезу. Методика, рекомендованная группой АО (Швейцария). Москва: Springer-Verlag, 1996.
3. Antibiotic prophylaxis in surgery guidance: Scottish Medicines Consortium, Scottish Antimicrobial Prescribing Group, NHS Scotland. 2009.
4. Ю. Кашанский, Ю. Шапот, and И. Кучеев, “Лечение повреждений в области коленного сустава у пострадавших с политравмой,” Травма, vol. 4, no. 6, pp. 656–660, 2003.
5. R. Bowater, S. Stirling, and R. Lilford, “Is antibiotic prophylaxis in surgery a generally effective intervention? Testing a generic hypothesis over a set of meta-analyses,” Ann Surg., vol. 249, no. 4, pp. 551–556, 2009.
6. А. Гуляев, Л. Макалкина, and С. Уралов, Рекомендации по оптимизации системы антибиотикопрофилактики и антибиотикотерапии в хирургической практике. Астана, 2010.
7. Д. В. Феличано, К. Л. Маттокс, and Э. Е. Мур, Травма. В 3-х т. Т.2. Издательство Панфилова; БИНОМ; Лаборатория знаний, 2013.
8. R. McRae and M. Esser, Practical fracture treatment. Edinburgh: Churchill Livingstone, 2008.
9. И. Воронкевич, “Новые способы костной пластики при остеосинтезе переломов мыщелков большеберцовой кости,” Травматология и ортопедия России, vol. 4, pp. 78–84, 2008.
10. T. Gosling, “Less invasive stabilization of complex tibial plateau fractures: a biomechanical evaluation of a unilateral locked screw plate and double plating,” J Orthop Trauma, vol. 18, no. 4, pp. 546–551, 2004.
11. J. Shatzker, “The tibial plateau fracture. The Toronto experience,” Clin Orthop., vol. 128,

- pp. 94–104, 1979.
12. C. Thomas, “Current concepts in tibial plateau fractures,” *Acta Chir. Orthop. Traumatol. Cech.*, vol. 76, no. 5, pp. 363–373, 2009.
 13. V. Musahl, “New trends and techniques in open reduction and internal fixation of fractures of the tibial plateau,” *J. Bone Jt. Surg.*, vol. 91–B, no. 4, pp. 426–433, 2009.
 14. R. Civinini, “Total knee arthroplasty after complex tibial plateau fractures,” *Musculoskelet. Surg.*, vol. 93, no. 2, pp. 143–147, 2009.
 15. A. Ali, M. El-Shafie, and K. Willett, “Failure of fixation of tibial plateau fractures,” *J Orthop Trauma*, vol. 16, no. 5, pp. 323–329, 2002.
 16. И. Воронкевич, “Особенности остеотомий для доступов в суставы,” *Травматология и ортопедия России*, vol. 3, pp. 68–73, 2006.
 17. S. Goldstein, D. Wilson, D. Sonstegard, and L. Matthews, “The mechanical properties of human tibial trabecular bone as a function of metaphyseal location,” *J. Biomech.*, vol. 16, no. 12, pp. 965–969, 1983.
 18. С. Сергеев, Ю. Бездольный, Н. Загородный, and М. Абдулхабирова, “Результаты лечения больных с диафизарными переломами костей голени. Возможности и перспективы в условиях больницы скорой помощи,” *Вестник РУДН*, vol. 3, 2000.
 19. Н. Шапиро, Л. Савельев, and Г. Эпштейн, “Основные причины первичной инвалидности от травм опорно-двигательного аппарата у лиц молодого возраста,” *Ортопедия, травматология и протезирование*, vol. 3, pp. 36–89, 1994.
 20. Д. Ярошенко and Е. Шевченко, “Первичная инвалидность от травм опорно-двигательного аппарата,” *Ортопедия, травматология и протезирование*, vol. 3, pp. 36–89, 1994.
 21. И. В. Бауэр, *Оценка состояния кровообращения в зоне нарушенного остеогенеза. Дисс. канд. мед. наук. Новосибирск, 2000.*
 22. L. Bone, D. Sucato, P. Stegemann, and B. Rohrbacher, “Displaced isolated fractures of the tibial shaft treated with either a cast or intramedullary nailing,” *J Bone Jt. Surg. Am.*, vol. 79, no. 9, pp. 1336–1341, 1997.

23. M. Bhandari, G. Guyatt, P. Tornetta, E. Schemitsch, and M. Swiontkowski, "Randomized trial of reamed and unreamed intramedullary nailing of tibial shaft fractures," *J Bone Jt. Surg. Am.*, vol. 90, pp. 2567–2578, 2008.
24. K. Koval, M. Clapper, R. Brumback, P. Ellison, A. Poka, and G. Bathon, "Complications of reamed intramedullary nailing of the tibia," *J Orthop Trauma*, vol. 5, pp. 184–189, 1991.
25. J. Barros, "Epidemiology of tibial shaft fractures," *Acta Orthop. Bras.*, vol. 10, no. 4, pp. 10–17, 2002.
26. И. Воронкевич, "Переломы проксимального эпифиза большеберцовой кости и технические возможности современного погружного остеосинтеза," *Травматология и ортопедия России*, vol. 3, pp. 68–73, 2004.
27. В. Бабалян, "Результаты лечения пациентов с переломами мыщелков большеберцовой кости," *Ортопед., травматол.*, vol. 4, pp. 58–61, 2005.
28. J. Finlay, "Stiffness of bone underlying the tibial plateaus of osteoarthritic and normal knees," *Clin. Orthop.*, vol. 247, pp. 193–201, 1989.
29. Г. П. Котельников and С. П. Миронов, Eds., *Травматология: национальное руководство. ГЭОТАР-МЕД*, 2008.
30. Н. В. Корнилов, *Травматология и ортопедия*. Санкт-Петербург: Гиппократ, 2001.
31. A. Beris, "Load tolerance of tibial plateau depressions reinforced with a cluster of K-wires," *Bull. Hosp. Jt. Dis.*, vol. 55, no. 12, p. 1215, 1996.
32. В. Фищенко, В. Столярчук, and Ю. Ладонько, "Реконструктивно-восстановительное лечение при переломах мыщелков большеберцовой кости," *Ортопед., травм. и протезир.*, vol. 3, pp. 23–25, 1999.
33. M. Frattini, "Tibial plateau fractures in elderly patients," *Musculoskelet. Surg.*, vol. 93, no. 1–2, pp. 109–114, 2009.
34. В. Ключевский, "Лечение внутрисуставных переломов проксимального отдела большеберцовой кости," *Травматология и ортопедия России*, vol. 1, pp. 71–75, 2010.
35. P. Minz, R. Patro, and L. Biswal, *Conservative management of fractures of upper end of*

- tibia involving articular surface. Paris, 2001.
36. С. А. Линник, “Лечение внутрисуставных переломов мыщелков большеберцовой кости,” Вестник травматологии и ортопедии им. Н.Н.Приорова, vol. 3, pp. 57–61, 2004.
 37. B. Ziran, B. Hooks, and R. Pesantez, “Complex fractures of the tibial plateau,” J. Knee Surg., vol. 20, no. 1, pp. 67–77, 2007.
 38. A. Ebraheim, “Open reduction and internal fixation of 117 tibial plateau fractures,” Orthopedics, vol. 27, no. 12, pp. 1281–1287, 2004.
 39. M. Subasil, “Outcome of open comminuted tibial plateau fractures treated using an external fixator,” J. Orthop. Sci., vol. 12, no. 3, pp. 347–353, 2007.
 40. В. Г. Климовицкий, В. Ю. Черныш, and В. П. Танцюра, “Анализ критериев выбора способа остеосинтеза внесуставных переломов костей голени (ретроспективное исследование),” Травма, vol. 14, no. 1, 2013.
 41. А. Л. Матвеев, Лечение больных с диафизарными переломами костей голени со смещением отломков: дисс. на соискание степени кандидата медицинских наук. 1998.
 42. P. Lachiewicz and T. Funcik, “Factors influencing the results of open reduction and internal fixation of tibial plateau fractures,” Clin. Orthop., vol. 259, pp. 210–215, 1990.
 43. “BNF 67, April 2014,” 2014. [Online]. Available: www.bnf.org.
 44. А. Д. Ямковой, Остеосинтез переломов длинных костей конечностей гвоздями с пластической деформацией (клиническое исследование). Диссертация на соискание ученой степени кандидата медицинских наук. Москва, 2017.
 45. Н. Я. Прокопьев, Закрытые переломы голени. Тюмень, 1991.
 46. Н. Фёдорова, “Роль современных методов лучевого исследования в диагностике внутрисуставных переломов мыщелков большеберцовой кости,” Сборник тезисов IX съезда травматологов-ортопедов России, vol. 2, p. 271, 2010.
 47. R. Jiang, “Biomechanical evaluation of different fixation methods for fracture dislocation involving the proximal tibia,” Clin. Biomech., vol. 23, no. 8, pp. 1059–1064, 2008.

48. А. А. Иржанский, Т. А. Куляба, Н. Н. Корнилов, “Валидация и культурная адаптация шкал оценки исходов заболеваний, повреждений и результатов лечения коленного сустава WOMAC, KSS И FJS-12,” Травматология и ортопедия России, vol. 24, no. 2, pp. 70-79, 2018.

Приложение А1. Состав рабочей группы по разработке и пересмотру клинических рекомендаций

1. Солод Эдуард Иванович, д.м.н., ведущий научный сотрудник 1-го травматолого-ортопедического отделения (отделения острой травмы взрослых) ФГБУ НМИЦ ТО имени Н.Н.Приорова, член АТОР
2. Лазарев Анатолий Федорович, д.м.н., заведующий 1-м травматолого-ортопедическим отделением (отделением острой травмы взрослых) ФГБУ НМИЦ ТО имени Н.Н.Приорова, член АТОР
3. Горбатюк Дмитрий Сергеевич, врач-травматолог-ортопед УРФ НМИЦ ТО имени Н.Н.Приорова.

Конфликт интересов.

Авторы заявляют об отсутствии конфликта интересов.

Приложение А2. Методология разработки клинических рекомендаций

Целевая аудитория данных клинических рекомендаций:

1. Врачи-травматологи-ортопеды 14.01.15
2. Врачи -хирурги 14.01.17
3. Врачи общей практики 31.08.54
4. Администраторы лечебных учреждений
5. Юристы
6. Пациенты

Методы, используемые для сбора/выбора доказательств

Систематический поиск в электронных базах данных.

Доказательной базой для написания настоящих клинических рекомендаций являются релевантные публикации в электронной текстовой базе данных медицинской библиотеки MEDLINE, систематические обзоры и мета-аналитические материалы о рандомизированных контролируемых исследованиях в базе Cochrane, клинические рекомендации по лечению переломов, основывающихся на принципах доказательной медицины, рекомендации по лечению пациентов с осложнениями после остеосинтеза костей конечностей Международной ассоциации остеосинтеза (АО-ASIF), а также статьи в ведущих специализированных рецензируемых отечественных медицинских журналах по данной тематике и материалы собственной диссертации на соискание степени доктора медицинских наук по теме «Остеосинтез переломов мышечков большеберцовой кости». Глубина поиска составляет 25 лет.

Таблица 1. Шкала оценки уровней достоверности доказательств (УДД) для методов диагностики (диагностических вмешательств)

УДД	Расшифровка
1	Систематические обзоры исследований с контролем референсным методом или систематический обзор рандомизированных клинических исследований с применением мета-анализа
2	Отдельные исследования с контролем референсным методом или отдельные рандомизированные клинические исследования и систематические обзоры исследований любого дизайна, за исключением рандомизированных клинических исследований, с применением мета-анализа
3	Исследования без последовательного контроля референсным методом или исследования с референсным методом, не являющимся независимым от исследуемого метода или нерандомизированные сравнительные исследования, в том числе когортные исследования
4	Несравнительные исследования, описание клинического случая
5	Имеется лишь обоснование механизма действия или мнение экспертов

Таблица 2. Шкала оценки уровней достоверности доказательств (УДД) для методов профилактики, лечения и реабилитации (профилактических, лечебных, реабилитационных вмешательств)

УДД	Расшифровка
1	Систематический обзор РКИ с применением мета-анализа
2	Отдельные РКИ и систематические обзоры исследований любого дизайна, за исключением РКИ, с применением мета-анализа
3	Нерандомизированные сравнительные исследования, в т.ч. когортные исследования
4	Несравнительные исследования, описание клинического случая или серии случаев, исследования «случай-контроль»
5	Имеется лишь обоснование механизма действия вмешательства (доклинические исследования) или мнение экспертов

Таблица 3. Шкала оценки уровней убедительности рекомендаций (УУР) для методов профилактики, диагностики, лечения и реабилитации (профилактических, диагностических, лечебных, реабилитационных вмешательств)

УУР	Расшифровка
А	Сильная рекомендация (все рассматриваемые критерии эффективности (исходы) являются важными, все исследования имеют высокое или удовлетворительное методологическое качество, их выводы по интересующим исходам являются согласованными)
В	Условная рекомендация (не все рассматриваемые критерии эффективности (исходы) являются важными, не все исследования имеют высокое или удовлетворительное методологическое качество и/или их выводы по интересующим исходам не являются согласованными)
С	Слабая рекомендация (отсутствие доказательств надлежащего качества (все рассматриваемые критерии эффективности (исходы) являются неважными, все исследования имеют низкое методологическое качество и их выводы по интересующим исходам не являются согласованными)

Порядок обновления клинических рекомендаций.

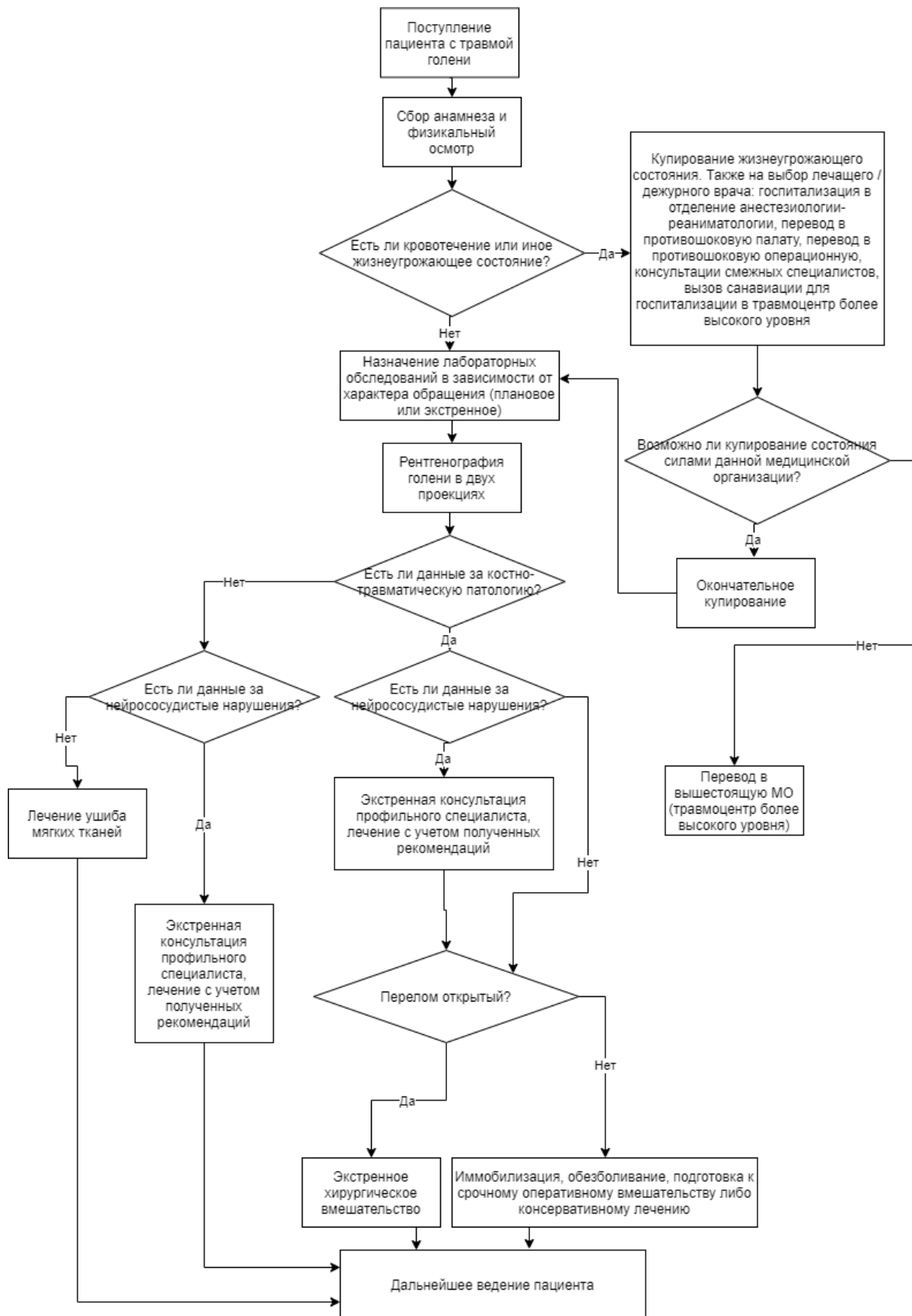
Механизм обновления клинических рекомендаций предусматривает их систематическую актуализацию – не реже чем один раз в три года, а также при появлении новых данных с позиции доказательной медицины по вопросам диагностики, лечения, профилактики и реабилитации конкретных заболеваний, наличии обоснованных дополнений/замечаний к ранее утверждённым КР, но не чаще 1 раза в 6 месяцев.

Приложение А3. Справочные материалы, включая соответствие показаний к применению и противопоказаний, способов применения и доз лекарственных препаратов, инструкции по применению лекарственного препарата

1. Федеральное законодательство в сфере здравоохранения
2. (Основные законодательные акты Российской Федерации)
3. Данные клинические рекомендации разработаны с учётом следующих нормативно-правовых документов:
4. Конституция Российской Федерации (<http://www.med-pravo.ru/Common/Constitution.htm>)
5. Декларация прав и свобод человека и гражданина (<http://www.med-pravo.ru/Common/DeclarRSFSR.htm>)
6. Уголовный кодекс Российской Федерации (<http://www.med-pravo.ru/Ugolcode/Ogl.htm>)
7. Уголовно-процессуальный кодекс (http://www.med-pravo.ru/Law/UPK/UPK_1.htm) Российской Федерации от 18 декабря 2001 г.
8. Основы законодательства Российской Федерации об охране здоровья граждан. (<http://www.med-pravo.ru/Law/Osnovy/RazdelyOsnov.htm>) (Изменения и дополнения (<http://www.med-pravo.ru/Law/Osnovy/DopOsnovy60.htm>))
9. Федеральный закон № 323-ФЗ от 21 ноября 2011 г. (ред. от 25.06.2012) (https://cgbp.ru/download/323fz_ob_osnovax_oxrany_zdorovya_grazhdan_v_rossijskoj_federacii.doc) «Об основах охраны здоровья граждан в Российской Федерации»
10. Федеральный закон Российской Федерации от 28.06.91 № 1499-1 «О медицинском страховании граждан в Российской Федерации» (<http://www.med-pravo.ru/Law/Strachovanie/Strachovanie0.htm>) в редакции Закона РФ от 02.04.93 № 4741-1)
11. Федеральный закон Российской Федерации от 22.12.92 № 4180-1 «О трансплантации органов и (или) тканей человека» (<http://www.med-pravo.ru/Law/Transplantation/ZacTransp1.htm>)
12. Федеральный закон Российской Федерации от 20.06.00 № 91-ФЗ «О внесении дополнений в закон Российской Федерации «О трансплантации органов и (или) тканей человека» (<http://www.med-pravo.ru/Law/Transplantation/91.htm>)

13. Федеральный закон Российской Федерации от 09.06.93 № 5142-1 «О донорстве крови и ее компонентов» (<http://www.med-pravo.ru/Law/Donor/ZakDonor1.htm>) (в редакции Федерального закона от 04.05.2000 № 58-ФЗ)
14. Федеральный закон Российской Федерации от 04.05.00 № 58-ФЗ «О внесении изменений в закон Российской Федерации «О донорстве крови и ее компонентов» (<http://www.med-pravo.ru/Law/Donor/ZakDonor6.htm>)
15. Федеральный закон Российской Федерации от 22.06.98 № 86-ФЗ «О лекарственных средствах» (<http://www.med-pravo.ru/Law/Kolesa/ZakKolesaOgl.htm>) (в редакции Федерального закона от 02.01.2000 № 5-ФЗ)
16. Федеральный закон Российской Федерации от 02.01.00 № 5-ФЗ «О внесении изменений и дополнений в Федеральный закон «О лекарственных средствах» (<http://www.med-pravo.ru/Law/Kolesa/ZakKolesa13-1.htm>)
17. Федеральный закон № 61-ФЗ от 12 апреля 2010 г. (ред. от 25.06.2012) (https://cgbp.ru/download/61fz_ob_obrashhenii_lekarstvennykh_sredstv.doc)
18. «Об обращении лекарственных средств»
19. Федеральный закон № 3-ФЗ от 08 января 1998 г. (ред. от 01.03.2012) (https://cgbp.ru/download/3fz_o_narkoticheskikh_sredstvax_i_psixotropnykh_veshhestvax.doc)
20. «О наркотических средствах и психотропных веществах»
21. Федеральный закон № 152-ФЗ от 27 июля 2006 г. (ред. от 05.04.2013) (https://cgbp.ru/download/152fz_o_personalnykh_dannykh.doc) «О персональных данных»
22. Приказ Минздрава России от 12 ноября 2012г. № 901н «Об утверждении Порядка оказания медицинской помощи населению по профилю «травматология и ортопедия»

Приложение Б. Алгоритмы действий врача



Приложение В. Информация для пациента

Перелом мыщелков большеберцовой кости - внутрисуставной перелом большеберцовой кости, который поражает коленный сустав. Зона перелома большеберцовой кости может распространяться на её верхнюю треть. Внутрисуставной перелом большеберцовой кости проявляется в разрушении суставной поверхности, приводящей к её неровности вследствие смещения отломков. При внутрисуставных переломах проксимального эпифиза большеберцовой кости повреждаются суставной хрящ, губчатая кость с формированием под импрессионной зоной полости костного дефекта с возможным распространением линий перелома вниз по большеберцовой кости [10–12, 15].

Силами, приводящими к переломам мыщелков, являются избыточное наружное или внутреннее отклонение в коленном суставе, которое при нормальном функционировании исключено, а также осевая перегрузка, или их сочетание. Сила направлена преимущественно сверху вниз, по оси голени, но может продолжаться в одном из боковых направлений, отщепляет один или оба мыщелка. Обычно вначале повреждается наружный мыщелок. Он повреждается обычно сильнее, в то время как внутренний мыщелок повреждается реже. Повреждение может сопровождаться разрывом менисков и связок, а при высоких энергиях - тяжелой травмой мягких тканей и ранами в этой области. Данное повреждение нарушает структуру и функцию весьма сложного и нагружаемого сустава и выступает пусковым механизмом для последующего развития дегенеративно-дистрофического процесса, ответственного за низкие анатомо-функциональные результаты лечения [2, 11, 12, 16, 17, 28].

Наиболее типичным компонентом смещения является «провал» части суставной поверхности, который называется импрессией. В ней суставная поверхность опускается относительно неповреждённого хряща с формированием на краях повреждения суставной поверхности острых «ступенек», разрушающих суставную поверхность сочленяющихся мыщелков бедренной кости [1, 15, 31, 46]. Взаимное разрушение сочленяющейся пары суставных поверхностей лавинообразно нарастает, и может быть остановлено только хирургическим вмешательством - остеосинтезом с костной пластикой. Целью оперативного лечения является восстановление формы суставных поверхностей, нормализация осевых соотношений и восстановление стабильности и подвижности коленного сустава. Принципами оперативного лечения являются ранняя операция, анатомическая репозиция, восполнение всех дефектов костной ткани, абсолютная стабильность фиксации, ранняя функция, поздняя опорная нагрузка, допустимая после консолидации перелома [28, 46, 47].

При оперативном лечении, если удаётся восстановить структуру проксимального отдела большеберцовой кости и, стабильно фиксируя отломки, начать ранние движения без осевой нагрузки, то обычно удаётся достичь не только оптимальной консолидации, но и функционального восстановления коленного сустава. Однако тяжёлая травма запускает начало дегенеративного процесса, который спустя годы и десятилетия приводит к его терминальной стадии, требующей замены сустава. Чем полнее произведено восстановление проксимального эпифиза большеберцовой кости (мыщелков), тем медленнее развивается артроз, ниже анатомо-функциональные нарушения и тем позже возникают показания к эндопротезированию коленного сустава. При успешном восстановлении суставной поверхности скорость прогрессирования артроза коленного сустава замедляется, удаётся обеспечить профилактику контрактур и купировать болевой синдром, обеспечив на годы нормальное безболезненное функционирование коленного сустава [14, 17].

Успех в лечении пациента переломом МББК во многом зависит и от пациента, который должен внимательно изучить рекомендации оперировавшего травматолога и поэтапно тщательно и выполнять, обеспечивая на начальном этапе разгрузку сустава и аккуратную его разработку, а на завершающем этапе - нарастающую дозированную защищённую нагрузку на оперированную конечность с выполнением комплекса восстанавливающих упражнений [1, 2, 8, 12].

Приложение Г1-Г3. Шкалы оценки, вопросники и другие оценочные инструменты состояния пациента, приведенные в клинических рекомендациях

Шкала KSS

Название на русском языке: Шкала оценки Общества коленного сустава (Knee Society Score)

Оригинальное название (если есть): Knee Society Score (KSS)

Источник (официальный сайт разработчиков, публикация с валидацией): [48]

Тип (подчеркнуть):

- шкала оценки
- индекс
- вопросник
- другое

Назначение: оценка тяжести поражения коленного сустава

Содержание (шаблон):

Ключ (интерпретация):

I. КОЛЕННЫЕ БАЛЛЫ

Боль	Баллы	Дефицит активного разгибания	Баллы
Нет	50	0°	0
Легкая/периодическая	45	Меньше 10°	-5
Легкая (при использовании лестницы)	40	10–20°	-10
Легкая (при ходьбе и использовании лестницы)	30	Больше 20°	-15
Умеренная/периодическая	20	Сгибательная контрактура	Баллы
Умеренная/продолжающаяся	10	Меньше 5°	0
Сильная	0	5–10°	-2
Амплитуда движений	Баллы	10–15°	-5
0–5°	1	16–20°	-10
6–10°	2	Больше 20°	-15
11–15°	3	Ось (варус и вальгус)	Баллы
16–20°	4	0°	-15
21–25°	5	1°	-12
26–30°	6	2°	-9
31–35°	7	3°	-6
36–40°	8	4°	-3
41–45°	9	5–10°	0
46–50°	10	11°	-3
51–55°	11	12°	-6
56–60°	12	13°	-9
61–65°	13	14°	-12
66–70°	14	15°	-15
71–75°	15	Больше 15°	-20
		Стабильность	Баллы
81–85°	17	<i>Передне-задняя</i>	
86–90°	18	Меньше 5 мм	0
91–95°	19	5–10 мм	-5
96–100°	20	Больше 10 мм	-10
101–105°	21	<i>Срединно-боковая</i>	
106–110°	22	Меньше 5°	0
111–115°	23	6–9°	-5
116–120°	24	10–14°	-10
121–125°	25	Больше 15°	-15

II. ФУНКЦИОНАЛЬНЫЕ БАЛЛЫ

Ходьба	Баллы	Лестница	Баллы
Без ограничений	50	Обычный подъём и спуск	50
Меньше 10 кварталов	40	Обычный подъём/спуск с перилами	35
5–10 кварталов	30	Подъём и спуск с перилами	20
Меньше 5 кварталов	20	Подъём с перилами/невозможность спуска	10
Только дома	10	Невозможность использования лестницы	0
Невозможно	0		
Дополнительная опора	Баллы	Результат	Баллы
Не использую	0	Отличный	85–100
Трость/костыль	-5	Хороший	70–85
Две трости/костыли	-10	Удовлетворительный	60–70
Передвижная опора (ходунки)	-20	Неудовлетворительный	меньше 60